Efeito da talidomida no desenvolvimento da lesão induzida pelo *paracoccidioides brasiliensis* na bolsa jugal do hamster

Maria Sueli Parreira de Arruda*
Elisabeth Maria Afonso Rabelo*
Fátima Regina Vilani-Moreno **

ARRUDA, Maria Sueli Parreira et al. Efeito da talidomida no desenvolvimento da lesão induzida pelo *paracoccidioides brasiliensis* na bolsa jugal do hamster. *Salusvita,* Bauru, v. 19, n. 1, p. 7-17, 2000.

RESUMO

Considerando que a talidomida, droga antiinflamatória, inibe a produção local de TNF-a em granulomas epitelióides e que a inoculação de ***Paracocciodioides brasiliensis*** *(**P. brasiliensis**) na bolsa jugal do hamster resulta na formação de granulomas epitelióides bem estruturados, utilizamos no presente estudo esse modelo experimental para investigar o seu efeito no desenvolvimento da lesão paracoccidioidomicótica, na presença e na ausência de resposta imune. Para isso, 48 hamsters, 24 dos quais foram previamente sensibilizados com o fungo, foram inoculados com* P. brasiliensis *na bolsa jugal. Animais não sensibilizados constituíram o grupo A e os previamente sensibilizados, o grupo B. De cada grupo, 12 animais receberam injeções diárias de talidomida e 12 constituíram os subgrupos-controle. Os animais foram sacrificados aos 7, 14, 28 e 60 dias, sendo avaliados quanto à morfologia das lesões de inoculação e à presença de lesões de disseminação. Histologicamente, as lesões na bolsa jugal eram constituídas por granulomas epitelióides, melhor definidos a partir do 14º dia. Nos animais do grupo B, as lesões sempre exibiam halo de células mononucleares, enquanto que naqueles do grupo A, este tornou-se mais evidente ao final da experimentação. Os resultados revelaram que, independente de pré-sensibilização, a administração de talidomida resultou na ausência de área necrótica no centro da lesão, reforçando a idéia do seu uso em eventos inflamatórios com destruição tecidual.*

Unitermos: talidomida, *paracoccidioides brasiliensis*, granuloma, bolsa jugal do hamster.

* Departamento de Ciências Biológicas/Faculdade de Ciências, Universidade Estadual Paulista, UNESP, Campus de Bauru, SP, Brasil. Av. Engº. Luiz Edmundo C. Coube, s/nº. – CEP 17033-360 – Bauru – SP.

** Instituto "Lauro de Souza Lima" – Rodovia Comte. João Ribeiro de Barros, Km 225/226 – CEP 17001-970 – Bauru – SP.

INTRODUÇÃO

ARRUDA, Maria Sueli Parreira et al. Efeito da talidomida no desenvolvimento da lesão induzida pelo *paracoccidioides brasiliensis* na bolsa jugal do hamster. *Salusvita,* Bauru, v. 19, n. 1, p. 7-17, 2000.

À semelhança do que ocorre em muitas doenças infecciosas, o substrato morfológico da paracoccidioidomicose é o granuloma, um tipo especial de reação inflamatória crônica que se estabelece frente a substâncias pouco agressivas, persistentes, inertes, ou mesmo, vivas. O granuloma caracteriza-se pelo agrupamento de macrófagos, com diferentes graus de modificações e de transformações, que podem estar associados a outros tipos celulares, como linfócitos e plasmócitos, além de células gigantes multinucleadas e necrose (Coelho, 1999).

Um dos aspectos controvertidos da patologia do granuloma se refere às condições que determinam sua formação. Embora o mecanismo exato não se encontre totalmente esclarecido, o fator de necrose tumoral alfa (TNF-a) parece desempenhar papel importante na ontogênese desse fenômeno (Kindler et al., 1989; Lukacs et al., 1994).

O TNF-a é uma citocina produzida por vários tipos celulares, mas principalmente pelo macrófago. Muitas evidências sugerem que esta citocina esteja relacionada a uma série de atividades biológicas incluindo regulação imune e inflamatória, defesa antiviral e antibacteriana, entre outros (Gomes et al., 1995).

O envolvimento do TNF-a na reação granulomatosa foi investigado por Kindler et al. (1989). Esses autores demonstraram que o TNF-a era necessário à formação e persistência de granulomas induzidos por BCG em camundongos; demonstraram, ainda, que animais infectados com BCG e tratados com anticorpos anti-TNF-a apresentavam redução no número e tamanho dos granulomas hepáticos e, mais ainda, que esse procedimento inibia a diferenciação de macrófagos em células epitelióides. Resultados semelhantes foram obtidos por Aarestrup et al. (1995), empregando a talidomida.

A talidomida (a-N-pthalimidoglutaramide) é uma droga antiinflamatória que tem sido amplamente utilizada tanto no tratamento de pacientes hansênicos, como em outras patologias que envolvem alterações do sistema imunológico. Embora não se conheça exatamente os mecanismos de ação dessa droga, vários estudos têm demonstrado que, entre outras atividades, a talidomida é um inibidor seletivo de TNF-a (Moreira et al., 1993).

Nos últimos anos, temos estudado a reação granulomatosa provocada pelo *Paracoccidioides brasiliensis* (*P. brasiliensis*) na bolsa jugal do hamster. Esta estrutura, um divertículo que se abre na cavidade bucal, caracteriza-se histologicamente por epitélio estratificado, queratinizado, sustentado por tecido conjuntivo denso sob o qual repousa tecido conjuntivo frouxo, altamente vascularizado. Seu segmento mais distal, dito membranoso, é desprovido de drenagem linfática e pobre em células de Langerhans. Essas peculiaridades fazem da bolsa jugal um local imunologicamente privilegiado, que vem sendo utilizado em estudos envolvendo a interação hospedeiro-parasita em ausência de resposta imune (Arruda & Montenegro, 1995).

A inoculação de *P. brasiliensis* na bolsa jugal induz à formação de granulomas epitelióides típicos, ao redor do 14º dia da inoculação, quando os animais não exibem ainda resposta imune; até esse período, os granulomas são ricos em fungos, muitos deles viáveis e em multiplicação. Aos 35 dias, quando a resposta imune passa a ser detectada, o granuloma se mostra rodeado por células mononucleares, com pequeno número de fungos, muitos deles degenerados; a lesão tende à resolução por volta do 90º dia. Assim, embora granulomas epitelióides possam ser formados na ausência de resposta imune, os elementos celulares que o compõem são incapazes de controlar a proliferação dos fungos (Arruda et al., 1994).

Considerando que a talidomida inibe a produção local de TNF-a em granulomas epitelióides bem formados (Aarestrup et al., 1995) e que a inoculação do *P. brasiliensis* na bolsa jugal do hamster resulta na formação e desenvolvimento de estruturas desta natureza (Arruda et al., 1994), no presente estudo, utilizamos o modelo experimental de granuloma induzido pelo *P. brasiliensis* na bolsa jugal do hamster, visando investigar o efeito da talidomida no desenvolvimento da lesão paracoccidioidomicótica induzida na presença e na ausência de hipersensibilidade tardia.

MATERIAL E MÉTODOS

Inóculo- suspensões leveduriformes de *P. brasiliensis*, cepa 18, cultivadas por 7 dias em meio líquido, a 37ºC, com mais de 85% de viabilidade, determinada pela coloração vital com diacetato de fluoresceína-brometo de etídeo (Sigma Chemical Co.) (Calich et al., 1978), foram ajustadas para conter $5x10^5$ fungos/0,1ml.

Grupos de animais- hamsters machos, com 2 meses de idade, provenientes do Biotério Central da UNESP-Botucatu, foram divididos em 2 grupos: **Grupo A**, composto por 24 animais inoculados com $5x10^5$ fungos na porção distal da bolsa jugal direita e **Grupo B**, cujos 24 animais foram inicialmente sensibilizados pela inoculação de $5x10^5$ fungos no coxim plantar esquerdo e, 15 dias após esse procedimento, inoculados na porção distal da bolsa jugal direita, com a mesma quantidade de fungos. Para inoculação na bolsa jugal, os animais foram anestesiados com nembutal sódico (Abbot Laboratórios do Brasil), na dose de 40mg/kg de peso corpóreo, via intraperitoneal.

Administração de talidomida- 24 horas após a inoculação do fungo, 12 animais do grupo A (subgrupo A1) e 12 do grupo B (subgrupo B1) passaram a receber diariamente injeções subcutâneas de talidomida, na dose de 30mg/kg de peso corpóreo. A talidomida foi dissolvida em dimetil sulfóxido (DMSO-Sigma Chemical Co.) e a diluição para uso, preparada com salina acidificada estéril. A concentração final de DMSO foi de 2%. A dose de talidomida utilizada foi determinada segundo resultados obtidos em camundongos (Sinhorini et al., 1994). Nesses animais, a ad-

ministração de 30mg/kg de peso de talidomida resulta em efetiva redução do nível sérico de TNF-a induzido pela inoculação de *Mycobacterium tuberculosis.* Os 24 animais restantes (12 de cada grupo - subgrupos A2 e B2, respectivamente) foram submetidos a procedimento semelhante, recebendo diariamente 0,1ml dos diluentes empregados no preparo da talidomida (salina e DMSO), constituindo os grupos-controle.

Lotes de 3 animais de cada subgrupo foram sacrificados por inalação de éter sulfúrico, aos 7, 14, 28 e 60 dias da inoculação. Após a morte, foram coletadas amostras das lesões de inoculação, dos linfonodos regionais, pulmões, coração, fígado, baço e rins. As amostras foram fixadas em formalina e submetidas aos procedimentos rotineiros para inclusão em parafina e colorações por hematoxilina-eosina e prata metenamina de Gomori (Grocott, 1955). O número de fungos presentes nas lesões foi semiquantificado em escala de zero a 3 cruzes (+), como segue: 0= ausente; 1= discreto; 2= moderado; 3= intenso.

RESULTADOS

Independente da sensibilização prévia ou da administração de talidomida, a inoculação de *P. brasiliensis* na bolsa jugal do hamster resultou sempre em lesões nodulares, de tamanho variável (entre 4,5 e 10,0mm de diâmetro) no local da inoculação.

Histologicamente, aos 7 dias, essas alterações eram representadas por lesões granulomatosas, compostas por células gigantes, macrófagos em vários estágios de diferenciação; alguns deles com núcleo alongado e citoplasma mais denso, definindo células epitelióides. A periferia da lesão exibia muitos fungos viáveis e inviáveis (FIGURA 1). Entre a área lesada e o epitélio, os vasos apresentavam-se congestos e podia-se observar proliferação vascular e depósito de colágeno. A partir do 14° dia e até o final da experimentação, as lesões exibiam limites precisos e era constituída por granulomas epitelióides confluentes com numerosos fungos (FIGURA 2). Fora da lesão inicial, podia-se ainda observar fungos viáveis; esses encontravam-se no interior de células gigantes ou envolvidos por neutrófilos, que, por sua vez, encontravam-se circundados por macrófagos, alguns deles, com características epitelióides (FIGURA 3). Essas lesões, denominadas satélites, caracterizavam o escape dos fungos do ponto de inoculação (FIGURA 4).

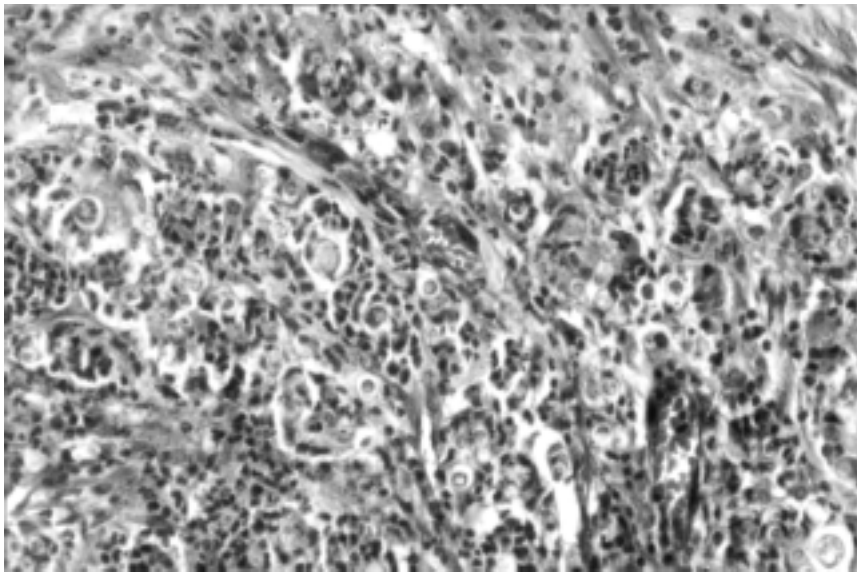

FIGURA 1- Bolsa jugal. 7 dias. Lesão de inoculação. Reação granulomatosa com células epitelióides, células gigantes multinucleadas e grande número de fungos. HE. Aumento 400X.

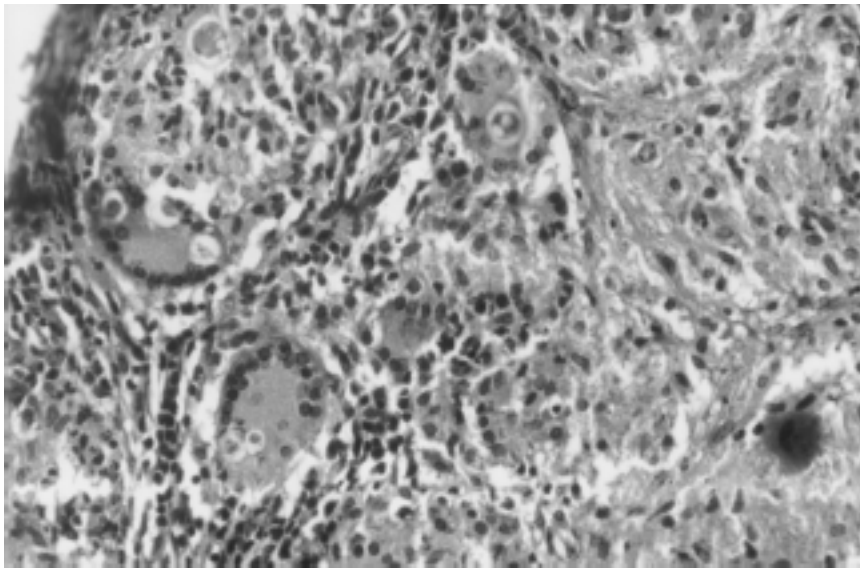

FIGURA 2- Bolsa jugal. 28 dias. Lesão de inoculação. Granuloma epitelióide, com células gigantes contendo fungos. HE. Aumento 400X.

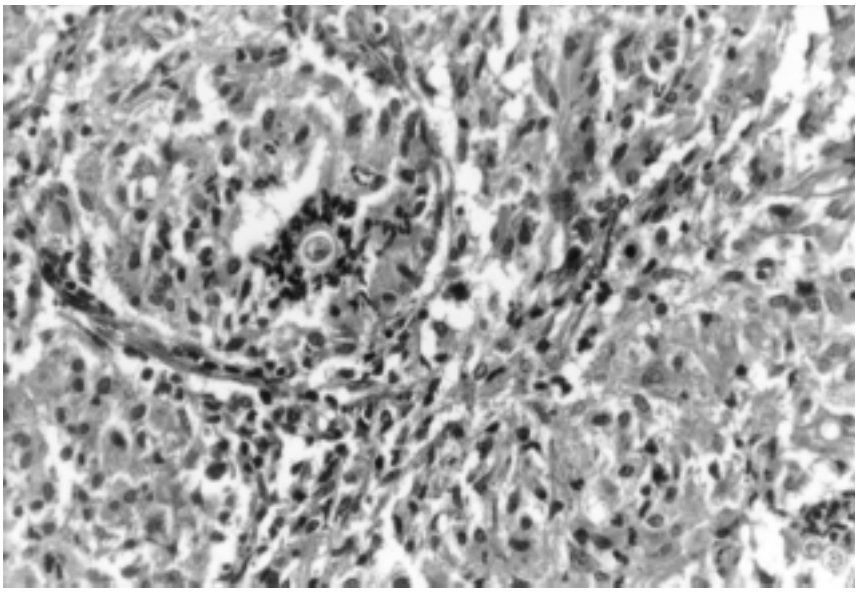

FIGURA 3- Bolsa jugal. 60 dias. Detalhe da lesão satélite. Fungo circundado por neutrófilos e macrófagos em diferentes estágios de maturação. HE. Aumento 400X.

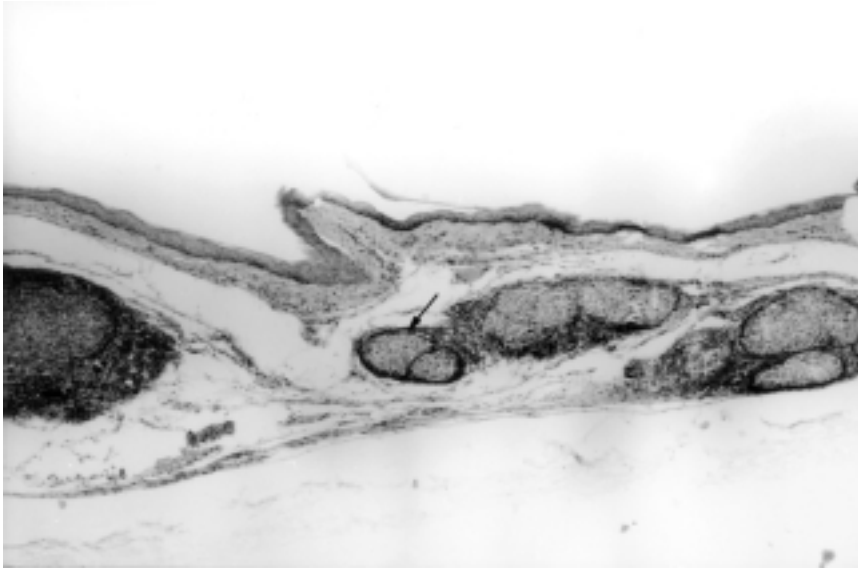

FIGURA 4- Bolsa jugal. 60 dias. Lesão de inoculação. Granulomas epitelióides circunscritos por halo mononuclear bem evidente. Notar lesões satélites (seta). HE. Aumento 40X.

Ao início da experimentação, nos animais primo-infectados na bolsa jugal (grupo A-não sensibilizado), os granulomas mostravam-se circundados por halo linfo-monocitário pouco evidente, que se tornou mais evidente aos 28 dias e atingiu seu ápice aos 60 dias da inoculação. Nos animais previamente sensibilizados, as lesões exibiram sempre halo de células mononucleares evidente, inclusive ao redor dos granulomas satélites (FIGURA 4).

Com relação aos fungos, até o 28º dia, as lesões apresentavam grande número dos mesmos, muitos deles viáveis e em multiplicação. A partir de então, a quantidade de fungos viáveis diminuiu; contudo, eles se mantiveram presentes e em grande número até os 60 dias da inoculação, quando a maioria exibia forma degenerada, alguns deles calcificados.

Em animais previamente sensibilizados, portanto na presença de resposta imune, a administração de talidomida resultou em lesões menos extensas, quando comparadas às do grupo-controle com o mesmo período de evolução. Do mesmo modo, a quantidade de fungos presente nas lesões era maior que o observado no grupo-controle correspondente. A administração de talidomida nesses animais resultou ainda na ausência de área necrótica no centro dos granulomas.

DISCUSSÃO

Os mecanismos através dos quais a talidomida afeta a resposta granulomatosa não se encontram totalmente esclarecidos. Tem sido sugerido que a indução e a manutenção de uma resposta inflamatória estão vinculadas à interação de múltiplas células e fatores solúveis, particularmente através da ação das citocinas (Lukacs et al., 1994). Algumas citocinas estão diretamente envolvidas na resposta granulomatosa, um pré-requisito para o *clearance* de microrganismos ou mesmo para sua retenção no local da infecção primária (Kindler et al., 1989).

Para Figueiredo et al. (1993), o *P. brasiliensis* ou componentes de sua parede celular possuem a capacidade de induzir uma série de eventos imunológicos e inflamatórios através da ativação macrofágica. Essas células são a principal fonte de TNF-a, citocina que tem sido apontada como importante na formação e manutenção da reação granulomatosa.

No presente estudo, contudo, a administração de talidomida nos moldes ensaiados também não alterou a composição celular dos granulomas, conforme tem sido descrito em lesões induzidas pelo BCG em camundongos (Aarestrup et al., 1995). Levando-se em conta a série de eventos que envolve a resposta granulomatosa, é possível que, à semelhança do que foi verificado para antígenos do ovo de *Schistosoma mansoni* e antígenos micobacterianos, a formação do granuloma induzido pelo *P. brasiliensis* na bolsa jugal esteja mais relacionada a outras citocinas que não são afetadas direta ou indiretamente pela talidomida (Chensue et al., 1994). Experimentos realizados nesse sentido, particularmente aquele

empregando granulomas periovulares, têm sugerido a possibilidade de que IL-4, IL-2, além do TNF-a, sejam igualmente necessárias para o máximo desenvolvimento do granuloma, enquanto INF-g diminuiria o seu tamanho e IL-10 seria central para a sua modulação. Assim, a interação reguladora e cruzada de várias citocinas e dos outros fatores implicados no desenvolvimento e modulação do granuloma, são eventos bastante complexos. A exemplo do observado no presente estudo, nem todos os resultados obtidos pelos diversos pesquisadores que têm avaliado esse aspecto, empregando outros agentes infecciosos, têm-se enquadrado em um único modelo.

Por outro lado, o fato de pacientes com paracoccidioidomicose apresentarem altos níveis séricos de TNF-a tem sugerido a participação dessa citocina na ampliação da resposta imune e na promoção da morte dos fungos, através da ativação macrofágica (Brito & Franco, 1994).

Considerando experimentos anteriores que demonstram ser a talidomida um inibidor seletivo de TNF-a, era de se esperar que, no grupo de animais submetidos a essa droga, houvesse uma queda na quantidade de microrganismos presente nas lesões. Contudo, isso não ocorreu. Embora as lesões exibissem muitos neutrófilos e macrófagos, apresentavam também muitos fungos. É possível que esse fato esteja relacionado à quantidade de fungos inoculados ($5x10^5$), que poderia superar a capacidade de destruição pelos fagócitos. Por outro lado, do mesmo modo que o descrito para casos de recidiva na hanseníase humana (Parida & Grau, 1993), é possível que o *P. brasiliensis* tenha encontrado, no tecido subcutâneo da bolsa jugal, ambiente favorável para sua multiplicação.

Considerando a peculiaridade do tecido da bolsa jugal e a grande quantidade de *P. brasiliensis* nas lesões, é possível ainda que o TNF-a, se presente nas condições ensaiadas, não estivesse em nível adequado, de modo a interferir (via secreção de INF-g) na eliminação dos fungos. Apóiam essa premissa os dados apresentados por Murphy et al. (1994) quando demonstraram que tanto camundongos susceptíveis como aqueles resistentes ao *P. brasiliensis* não apresentaram atividade sérica de TNF-a até 60 dias após inoculação intraperitoneal ou intravenosa com o fungo. Esse resultado não é único; também na hanseníase humana, Vieira et al. (1996) não observaram qualquer relação entre os altos níveis de TNF-a circulantes e a diminuição do índice baciloscópico.

Resta ainda considerar que, embora capaz de restaurar a homeostase do hospedeiro, a produção exagerada desses imunorreguladores pode promover ações deletérias ao organismo. A superprodução de TNF-a, IL-1 e IL-6 tem sido implicada ao desenvolvimento de reações inflamatórias e respostas de fase-aguda; elas podem ainda provocar a degradação e a reabsorção tecidual. Além disso, a produção anormal dessas citocinas pode prolongar algumas condições patológicas ou exacerbar síndromes (Ken-Ichi et al., 1990; Parida & Grau, 1993).

Assim, se por um lado, o TNF-a participa da imunidade protetora mediando a formação do granuloma e inibindo o crescimento dos mi-

crorganismos, por outro lado, sua ação pode resultar em processos imunopatológicos tais como a necrose tecidual. No presente estudo, embora a administração de talidomida não tenha afetado a composição celular do granuloma, independente da sensibilização prévia, animais submetidos à droga não apresentaram área necrótica no centro da lesão principal. Esse resultado reforça a idéia sobre a importância do uso da talidomida em eventos inflamatórios com destruição tecidual importante.

ARRUDA, Maria Sueli Parreira et al. Effect of thalidomide on the development of *Paracoccidioides brasiliensis* induced lesion in the hamster's cheek pouch. *Salusvita,* Bauru, v. 19, n. 1, p. 7-17, 2000.

ABSTRACT

Considering that thalidomide, an anti-inflammatory drug, inhibits local production of TNF-a in epithelioid granulomas, and that inoculation of ***Paracoccidioides brasiliensis (P. brasiliensis)*** *in hamster's cheek pouch results in well-structured epithelioid granulomas, in this study we used this experimental model to investigate the effect of thalidomide on the development of paracoccidioidomycotic lesions in the presence and absence of immune response. For this purpose, cheek pouches of 48 hamsters were inoculated with* ***P. brasiliensis*** *and 24 of them were previously sensitized with the fungus. The 24 non-sensitized animals constituted "group A" and the previously sensitized animals, "group B". From each of those groups, 12 animals received daily thalidomide injections and 12 were used as control subgroups. The animals were sacrificed at 7, 14, 28 and 60 days and evaluated for the presence of disseminated lesions and morphology of lesions on the inoculation site. Histologically the lesions on the cheek pouch were constituted by epithelioid granulomas, better defined after 14 days. In animals of group B lesions always exhibited a mononuclear cell halo, whereas in those of group A this halo became more evident at the end of the experimental period. The results showed that, independently from pre-sensitizing, the administration of thalidomide resulted in absence of necrotic area in the center of the lesion, reinforcing the belief about the importance of using thalidomide in inflammatory events with tissue destruction.*

Key Words: thalidomide, *Paracoccidioides brasiliensis*, granuloma, hamster's cheek pouch

REFERÊNCIAS BIBLIOGRÁFICAS

AARESTRUP, F. M. et al. The effect of thalidomide on BCG-induced granuloma in mice. *Braz. J. Med. Biol. Res.*, v. 28, p. 1069-1076, 1995.

ARRUDA, M. S. P. et al. Experimental paracoccidioidomycosis of hamster inoculated in the cheek pouch. *Mycopathologia*, v. 128, p. 67-73, 1994.

ARRUDA, M. S. P., MONTENEGRO, M. R. Granulomatous reaction in the hamster cheek pouch induced by killed *Paracoccidioides brasiliensis*. *Braz. J. Med. Biol. Res*., v. 28, p. 209-212, 1995.

BRITO, T., FRANCO, M. F. Viewpoint granulomatous inflammation. *Rev. Inst. Med. trop. São Paulo,* v. 36, p. 185-192, 1994.

CALICH, V. L. G. et al. A new fluorescent viability test for fungi cells. *Mycopathologia*, v. 66, p. 175-177, 1978.

CHENSUE, S.W. et al. Cytokine response during micobacterial and schistosomal antigen-induced pulmonary granuloma formation. *Am. J. Patol*., v. 145, p. 1105-1113, 1994.

COELHO, K. I. R. Granulomas. In: MONTENEGRO, M. R., FRANCO, M. *Patologia: processos gerais*. 4.ed. São Paulo: Atheneu, 1999. p. 153-161.

FIGUEIREDO, F. et al. Tumor necrosis factor production *in vivo* and *in vitro* in response to *Paracoccidioides brasiliensis* and the cell wall fractions thereof. *Clin. Exp. Immunol*., v. 93, p. 189-194, 1993.

GOMES, T. N. A. et al. Participation of TNF-a and IL-1 in the pathogenesis of cyclophosphamid-induced hemorrhagic cystitis. *Braz. J. Med. Biol. Res*., v. 28, p. 1103-1108, 1995.

GROCOTT, R. G. A stain for fungi in tissue sections and smears using Gomori's methenamine-silver nitrate technic. *Am. J. Clin. Pathol.*, v. 25, p. 975-979, 1955.

KEN-ICHI, A. et al. Cytokines: coordinators of immune and inflammatory responses. *Ann. Rev. Biochem*., v. 59, p. 783-836, 1990.

KINDLER, V. et al. The inducing role of tumor necrosis factor in the development of bactericidal granuloms during BCG infection. *Cell*, v. 56, p. 731-740, 1989.

LUKACS, N.W. et al. Inflammatory granuloma formation is mediated by TNF-a - inducible intercellular adhesion molecule - 1[1]. *J. Immunol*., v. 152, p. 5883-5889, 1994.

MOREIRA, L. A. et al. Thalidomide exerts its inibitory action on tumor necrosis factor by enhancing mRNA degradation. *J. Exp. Med.*, v. 117, p. 1675-1680, 1993.

MURPHY, J. W. et al. Cytokines in the response to mycotic agents. *J. Med. Vet. Mycology,* v. 32, p. 203-210, 1994.

PARIDA, S.K., GRAU, G. E. Role of TNF in immunopathology of leprosy. *Res. Immunol*., v. 144, p. 376-384, 1993.

SINHORINI, I. L., MERUSSI, J. L., MARIANO, M. Role of lymphatic drainage on the development of Calmette-Guérin Bacillus-induced granulomas in the hamster. *Int. Arch. Allergy Immunol., v. 103,* p. 166-174, 1994.

VIEIRA, L. M. M. et al. Immunological status of ENL (erythema nodosum leprosum) patients: its relationship to bacterial load and levels of circulating IL-2R. *Rev. Inst. Med. trop. São Paulo*, v. 38, p. 103-111, 1996.