# Reconstrução de calota craniana através de enxertos ósseos e implantes de polietileno poroso de alta densidade. Estudo histológico comparativo em coelhos

Mário Francisco Real Gabrielli*
Dario Ravazzi Ambrizzi*
Tetuo Okamoto**
Eduardo Hochuli-Vieira*
João Guilherme Padilha Filho***
Marisa Aparecida Cabrini Gabrielli*

*Departamento de Diagnóstico e Cirurgia da Faculdade de Odontologia de Araraquara – UNESP, Rua Humaitá, 1680 – CEP 14801-903 – Araraquara – SP

**Departamento de Diagnóstico e Cirurgia da Faculdade de Odontologia de Araçatuba – UNESP, Rua José Bonifácio, 1193 – CEP 16015-050 – Araçatuba – SP

***Departamento de Clínica e Cirurgia Veterinária da Faculdade de Ciências Agrárias e Veterinária – UNESP, Rodovia Carlos Tonanni, km 5 – CEP 14870-000 – Jaboticabal – SP

GABRIELLI, Mário Francisco Real et al. Reconstrução de calota craniana através de enxertos ósseos e implantes de polietileno poroso de alta densidade. Estudo histológico comparativo em coelhos. *Salusvita*, Bauru, v. 19, n. 1, p. 31-45, 2000.

## RESUMO

*Vinte coelhos machos adultos* (Oryctolagus cuniculus)*, sob anestesia geral, receberam ostectomias bilaterais, por meio de trefina de 6mm de diâmetro, na região parietal. A cavidade óssea parietal esquerda recebeu implante de polietileno poroso de alta densidade e a cavidade contralateral foi preenchida com o segmento ósseo retirado do lado oposto. Quatro animais foram sacrificados em cada período, aos 5, 15, 30, 60 e 120 dias de pós-operatório. Os espécimes seguiram processamento laboratorial de rotina e coloração por hematoxilina e eosina para estudo histológico. Os resultados obtidos permitiram concluir que, no modelo utilizado: 1) a reabsorção e substituição dos enxertos ósseos não foram uniformes, ocorrendo de forma variável; 2) os implantes de polietileno de alta densidade poroso foram extremamente biocompatíveis; 3) os implantes permitiram intensa neoformação de tecido conjuntivo em seu interior; e 4) não ocorreu neoformação óssea significativa no interior dos implantes.*

**Unitermos:** enxertos ósseos, implantes aloplásticos, reconstrução da calota craniana



## INTRODUÇÃO

Existem diversas formas de efetuar-se a reconstrução da calota craniana após perda de substância por traumatismo ou infecção. Dentre os materiais disponíveis, têm destaque os enxertos ósseos autógenos de calota craniana, costela e crista ilíaca, além de materiais aloplásticos.

A partir de 1985, é comercialmente disponível polietileno poroso de alta densidade (Medpor® - Porex Surgical, College Park, GA 30349, USA). A principal utilização desse material é a reconstrução maxilofacial (Romano et al., 1993; Wellisz & Dougherty, 1992; Yaremchuk, 1992). Trata-se de material não reabsorvível com porosidade de tamanho suficiente para permitir invaginação de tecido conjuntivo (Klawitter et al., 1976; Spector et al., 1979).

Os resultados descritos na literatura, em relação à utilização desse material, são satisfatórios e previsíveis (Wellisz, $1993_{a,b}$), sendo que ele é utilizado também na recomposição de defeitos da calota craniana (Wellisz et al., 1992) e de seus contornos (Wellisz, $1993_{a}$).

O propósito deste estudo é comparar, em modelo animal, o comportamento de reconstrução de defeitos ósseos na calota craniana, através de enxertos ósseos autógenos da calota craniana e implantes de polietileno poroso de alta densidade.

## MATERIAL E MÉTODO

Foram utilizados 20 coelhos *Oryctolagus cuniculus*, adultos, machos, os quais receberam anestesia geral através de administração intramuscular de 25mg de cloridrato de quetamina (10mg/kg) e 10mg de cloridrato de xilazina (5mg/kg), dosagem esta suficiente para 30 minutos de anestesia. Todos os procedimentos cirúrgicos foram realizados sob rigoroso protocolo asséptico.

Após a anestesia e tricotomia da região fronto-parietal, os coelhos foram acomodados em posição ventral, onde receberam incisão sagital de aproximadamente 20mm sobre a sutura inter-parietal, seguida de descolamento e rebatimento dos tecidos contendo epiderme, tecido muscular e periósteo, até a exposição dos ossos parietais. Com o auxílio de uma trefina de 6 mm de diâmetro (3 I *Innovation Implants*) para baixa rotação, realizaram-se osteotomias parietais bilaterais em espessura total sob irrigação constante de soro fisiológico 0,9%. Os segmentos ósseos eram então delicadamente removidos com descolador de Freer (Schobell Industrial Ltd), mantendo-se a integridade da dura-máter e encéfalo.

O implante de polietileno poroso de alta densidade utilizado foi o MedPor (Porex Surgical Inc), adquirido em forma de lâmina com 1,6mm

de espessura trefinado em segmentos circulares de 6mm previamente às cirurgias

A cavidade óssea parietal esquerda (Grupo I) recebeu o implante de polietileno poroso de alta densidade, e a cavidade contra-lateral (Grupo II) foi preenchida com o segmento ósseo circular (FIGURA 1) retirado do lado oposto. Não houve necessidade da utilização de meios para fixação dos implantes e enxertos, já que estes apresentavam estabilidade nas cavidades ósseas, sendo protegidos pela reposição dos tecidos moles. O retalho foi suturado através de ponto contínuo com Mononylon 4-0 (Ethicon – Johnson & Johnson). No pós-operatório imediato, os animais receberam administração subcutânea de 100mg de Ampicilina Benzatina (30mg/kg).

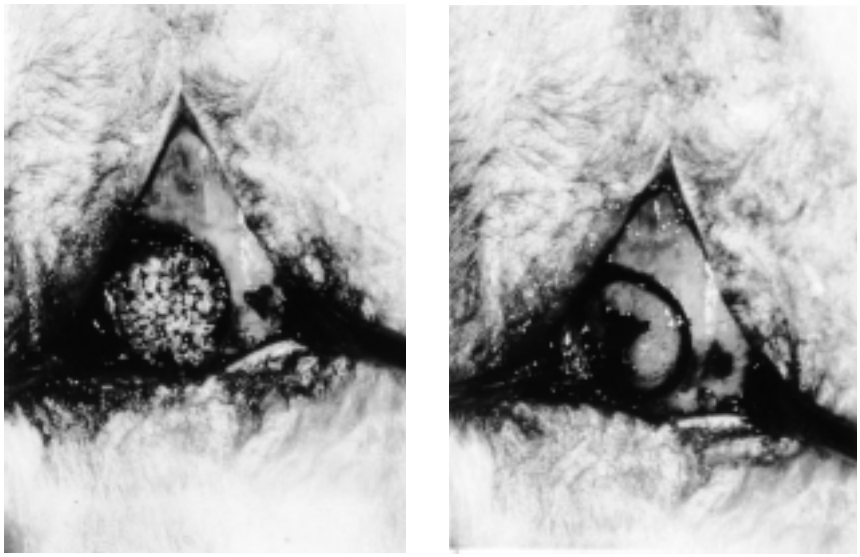

FIGURA 1 – Implante de polietileno poroso no lado esquerdo (Grupo I) e enxerto ósseo de calota craniana do lado direito (Grupo II)

A eutanásia dos animais ocorreu nos períodos de 5, 15, 30, 60 e 120 dias de pós-operatório, com 4 animais para cada período, correspondentes às repetições de cada condição experimental.

Após o sacrifício, as peças foram reduzidas de forma que a calota craniana fosse removida, preservando-se os tecidos moles supra-periostais, bem como a dura-máter e parte do encéfalo, sendo encaminhadas para processamento histotécnico de rotina. Dessa forma, foram obtidos cortes semi-seriados de 6 micrômetros de espessura, corados pela hematoxilina e eosina para análise microscópico.

## RESULTADOS

### Grupo I (Medpor)

Nos grupos que correspondem aos períodos de 5 e 15 dias após o ato cirúrgico, o material de implante encontra-se no leito cirúrgico (FIGURA 2) mostrando, no interior de seus poros, a presença de tecido conjuntivo rico em fibroblastos. Alguns linfócitos e macrófagos podem também ser observados nessa mesma região. Em alguns espécimes, nota-se tecido conjuntivo fibroso contornando o material (FIGURA 3) e o interior dos poros exibe tecido conjuntivo com discreto número de fibroblastos.

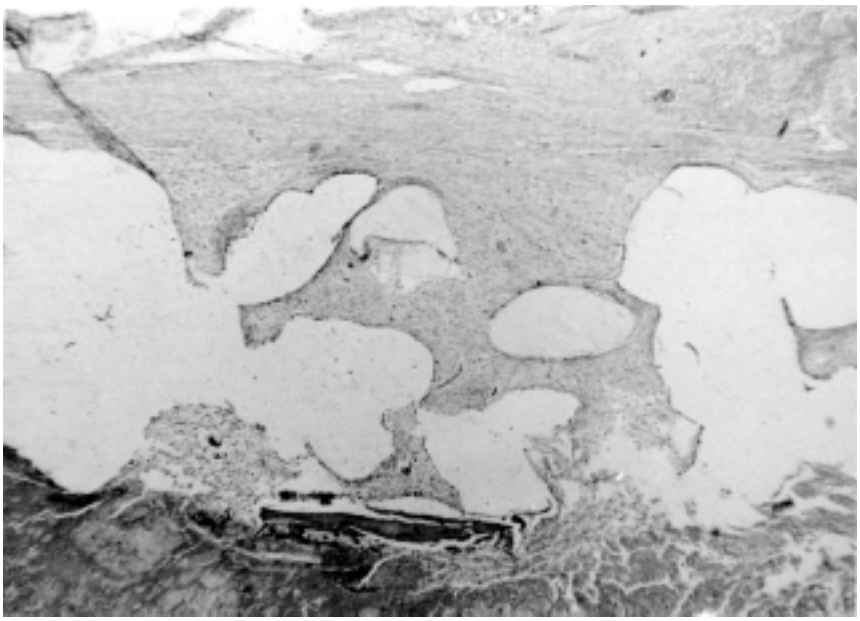

FIGURA 2 – Grupo I – Material de implante no interior da loja cirúrgica aos 15 dias . HE 25 X.

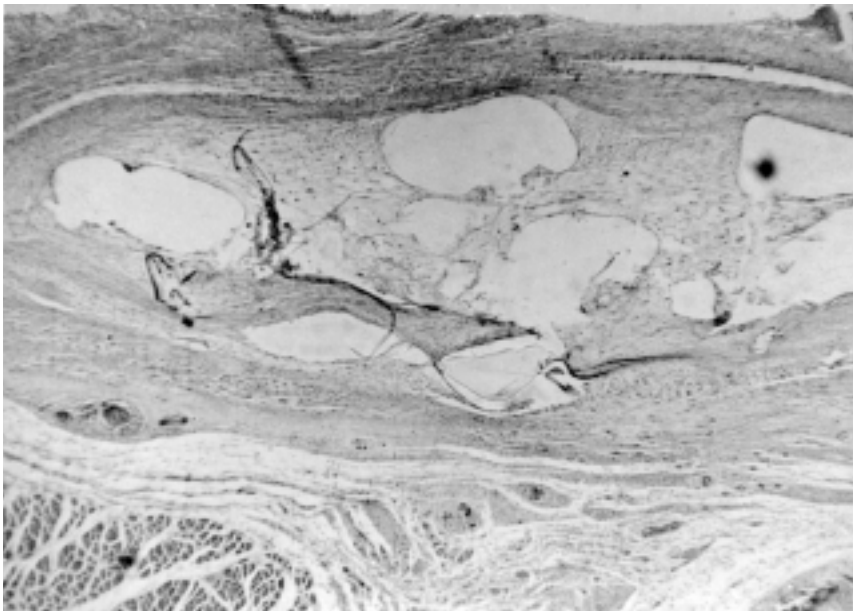

FIGURA 3 – Grupo I – Tecido conjuntivo fibroso contornando o material aos 15 dias. HE 25 X.

Após 30 dias, o interior dos poros mostra, na maioria dos casos, tecido conjuntivo com as mesmas características observadas no período anterior, ou seja, rico em fibroblastos. Em alguns casos, nota-se tecido conjuntivo mais desenvolvido com delgados feixes de fibras colágenas. Em todos os espécimes, observa-se neoformação óssea a partir da parede lateral da loja cirúrgica caracterizada por delgadas trabéculas ósseas (FIGURA 4).

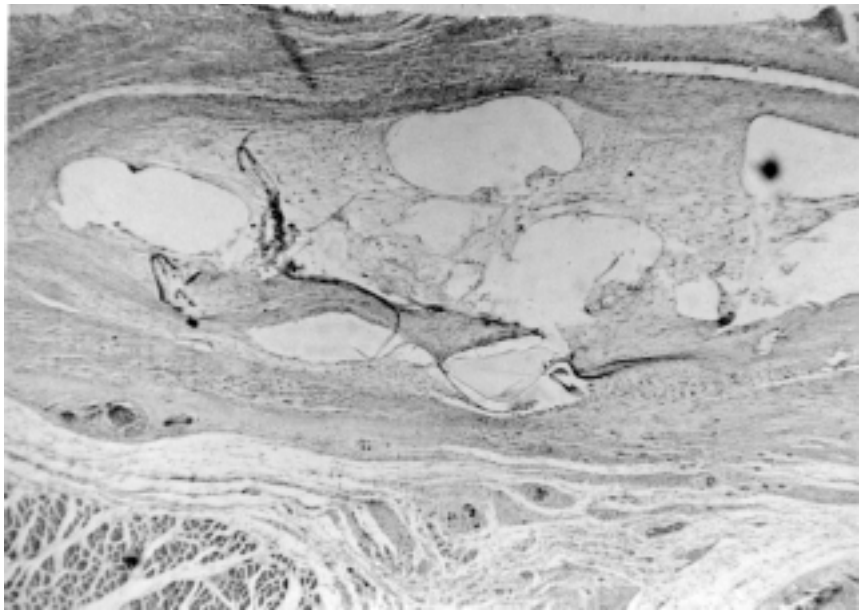

FIGURA 4 – Grupo I – Trabéculas ósseas neoformadas a partir da parede lateral da loja cirúrgica aos 30 dias. HE 25 X.

Decorridos 60 dias do ato operatório, o material de implante encontra-se na loja cirúrgica, mostrando as mesmas características observadas no estádio anterior. Em alguns casos, no entanto, evidenciam-se pequenas trabéculas ósseas no interior dos poros (FIGURA 5). Em todos os espécimes, nota-se maior quantidade de tecido ósseo neoformado no interior da cavidade cirúrgica (FIGURA 6).

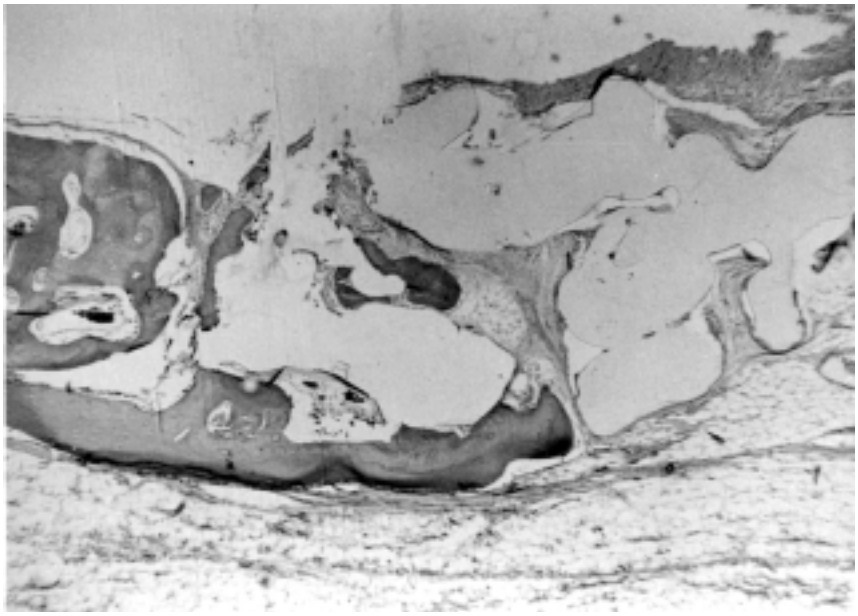

FIGURA 5 – Grupo I – Pequenas trabéculas ósseas neoformadas no interior dos poros do material aos 60 dias. HE 25 X.

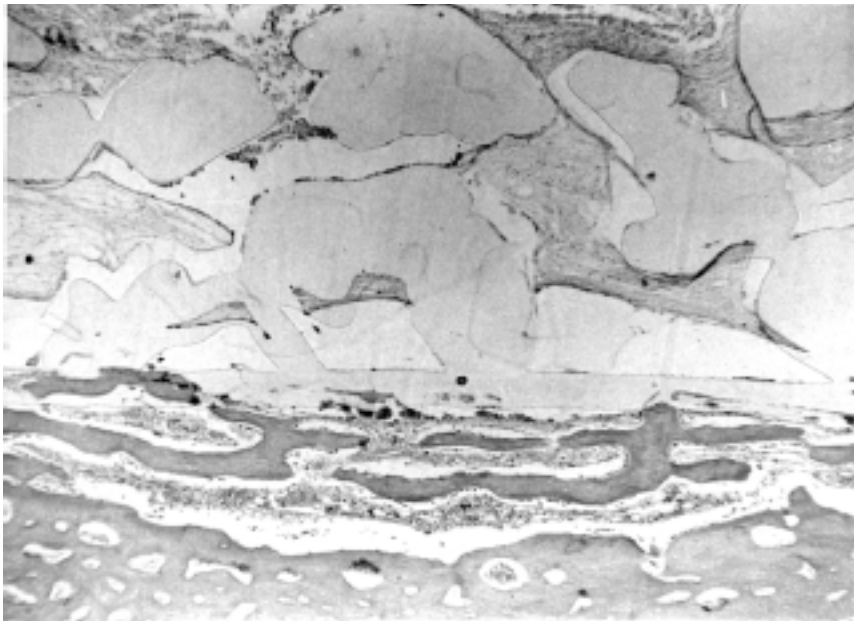

FIGURA 6 – Grupo I – Tecido ósseo neoformado em direção à loja cirúrgica a partir da parede do leito receptor aos 60 dias. HE 25 X.

Nos espécimes com 120 dias, o material de implante situa-se na loja cirúrgica apresentando as mesmas características observadas no estádio anterior. No entanto, observa-se maior quantidade de tecido ósseo neoformado ocupando a loja cirúrgica. (FIGURA 7).

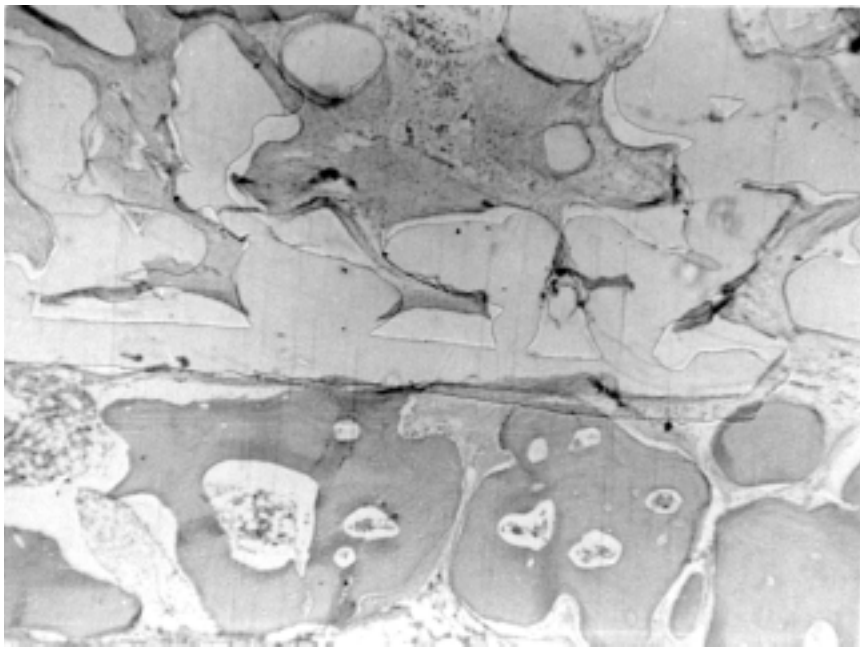

FIGURA 7 – Grupo I – Maior quantidade de tecido ósseo neoformado ocupando a loja cirúrgica aos 120 dias. HE 25 X.

## Grupo II (Enxerto)

Nos períodos de 5 e 15 dias após o ato cirúrgico, o enxerto encontra-se no leito receptor mostrando aparente vitalidade. Contornando o enxerto, pode ser notada a presença de tecido conjuntivo com moderado número de fibroblastos (FIGURA 8). Sobre a superfície externa observam-se feixes de fibras colágenas com espessura moderada. Em alguns casos, evidencia-se discreta neoformação óssea a partir da parede lateral da loja cirúrgica.

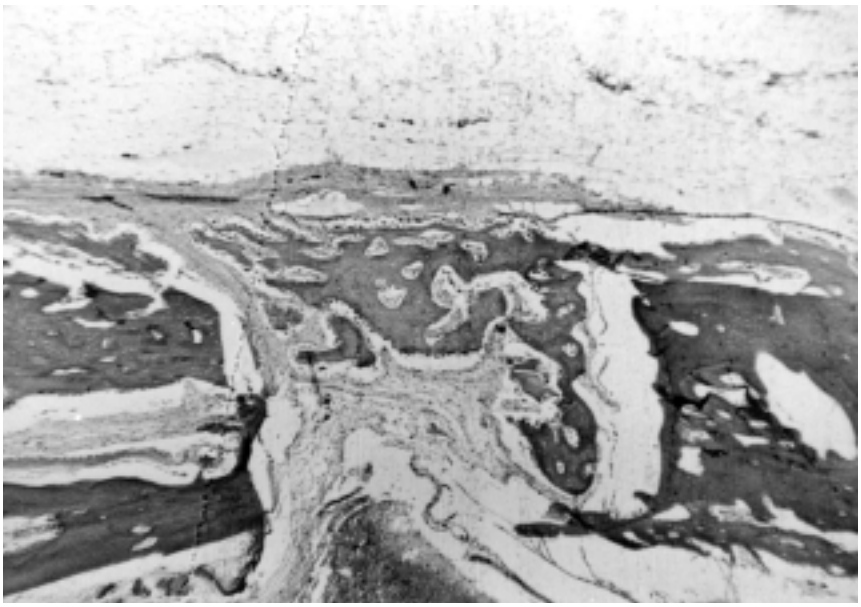

FIGURA 8 – Grupo II – Tecido conjuntivo com moderado número de fibroblastos contornando o enxerto aos 15 dias. HE 25 X.

Após 30 dias do ato operatório, nota-se, em alguns casos, uma neoformação óssea mais intensa a partir da parede óssea da loja cirúrgica. Por outro lado, é pequena a quantidade de enxerto que permanece no leito receptor (FIGURA 9). Em outros espécimes, nota-se a incorporação do enxerto (FIGURA 10) que sofre, em alguns pontos, processo de reabsorção com presença de células multinucleadas.

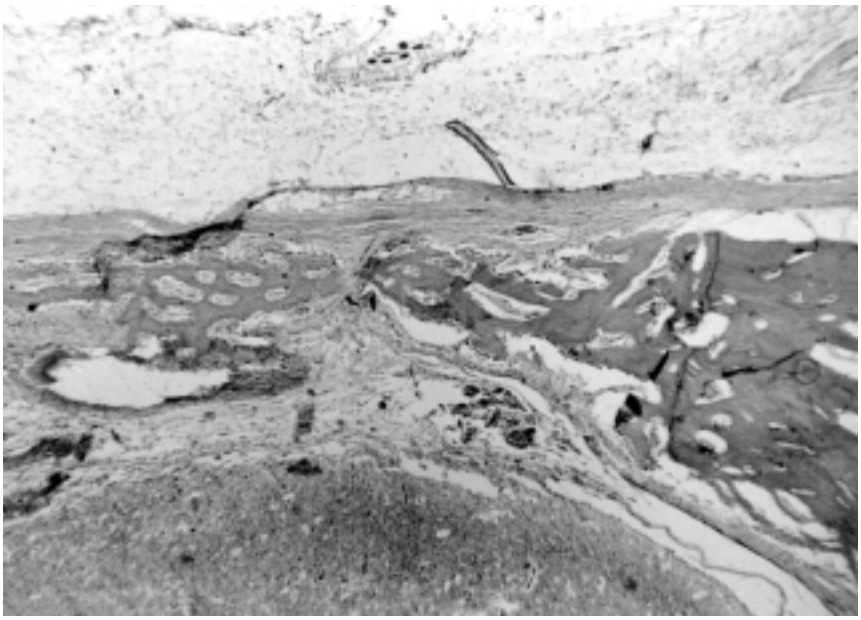

FIGURA 9 – Grupo II – Pequena quantidade de enxerto no leito receptor aos 30 dias. HE 25 X.

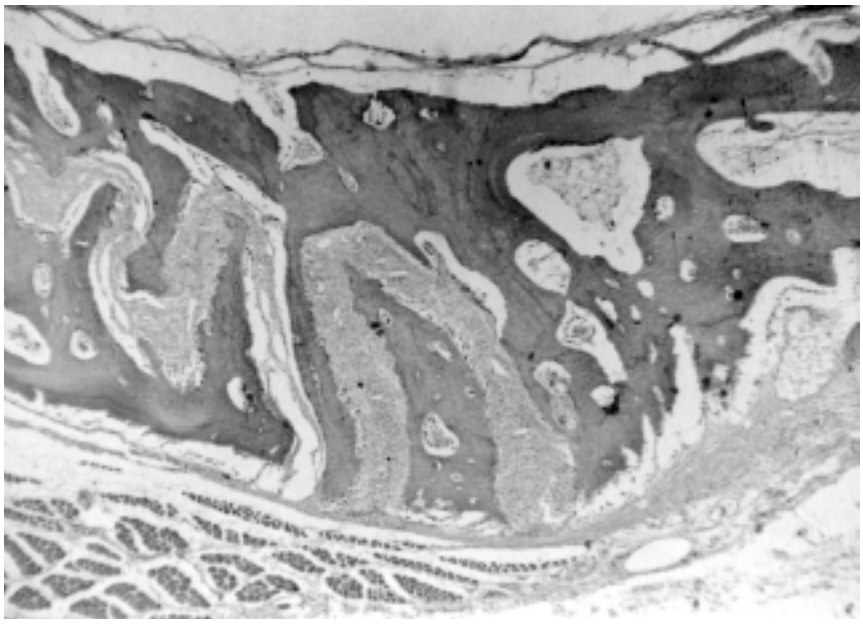

FIGURA 10 – Grupo II – Incorporação do enxerto aos 30 dias, com alguns pontos de reabsorção com presença de células gigantes multinucleadas. HE 25 X..

Decorridos 60 dias do ato operatório, em alguns casos, o enxerto encontra-se incorporado ao tecido ósseo do leito receptor (FIGURA 11). Em outros, o enxerto acha-se ausente e observa-se neoformação óssea discreta a partir da parede óssea do leito receptor (FIGURA 12).

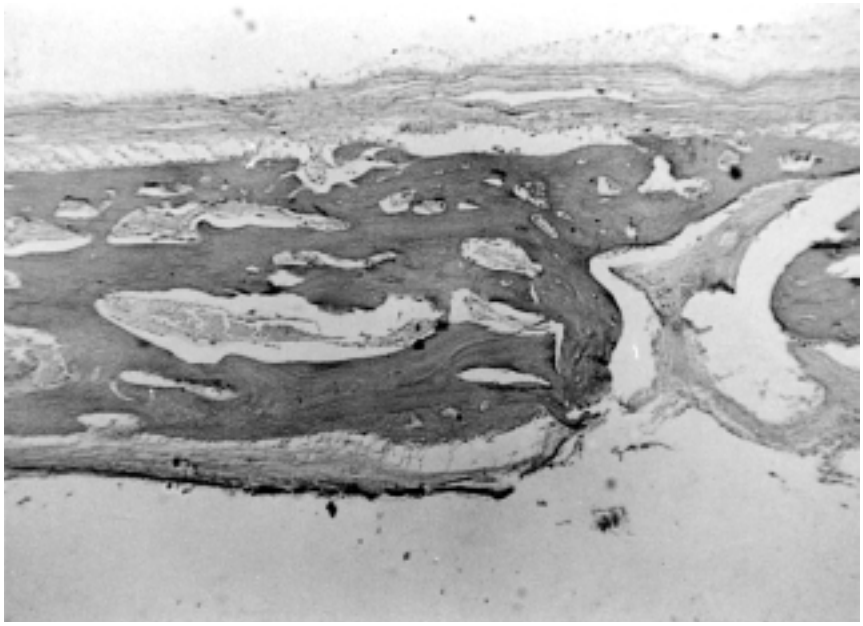

FIGURA 11 – Grupo II – Enxerto incorporado ao leito receptor aos 60 dias. HE 25 X.

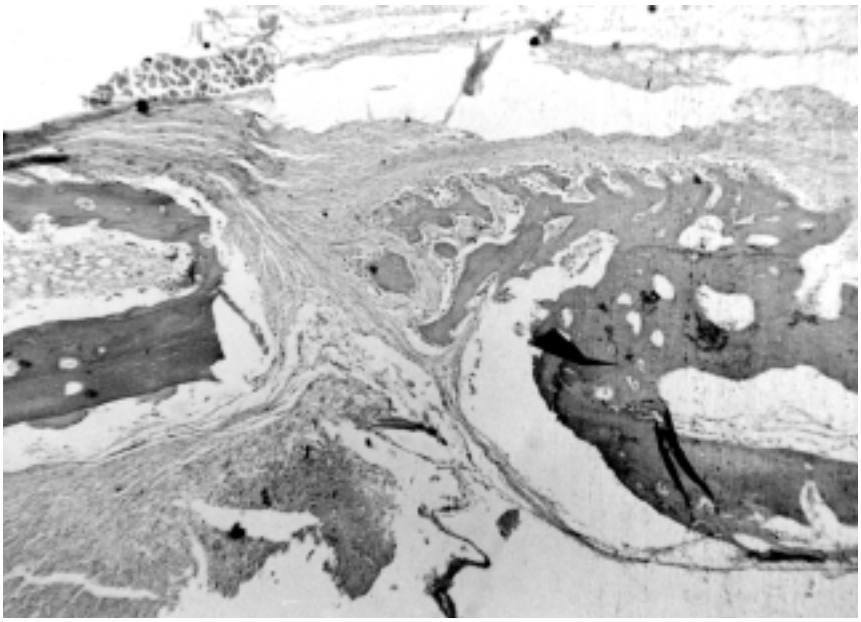

FIGURA 12 – Grupo II – Ausência do enxerto e discreta neoformação óssea a partir da parede óssea do leito receptor aos 60 dias. HE 25 X.

Após 120 dias do ato operatório, observa-se, em alguns casos, a reparação do leito cirúrgico com o preenchimento por trabéculas ósseas neoformadas (FIGURA 13). Em outros, o enxerto acha-se ausente e persiste um pequeno espaço entre as duas bordas da loja cirúrgica (FIGURA 14).

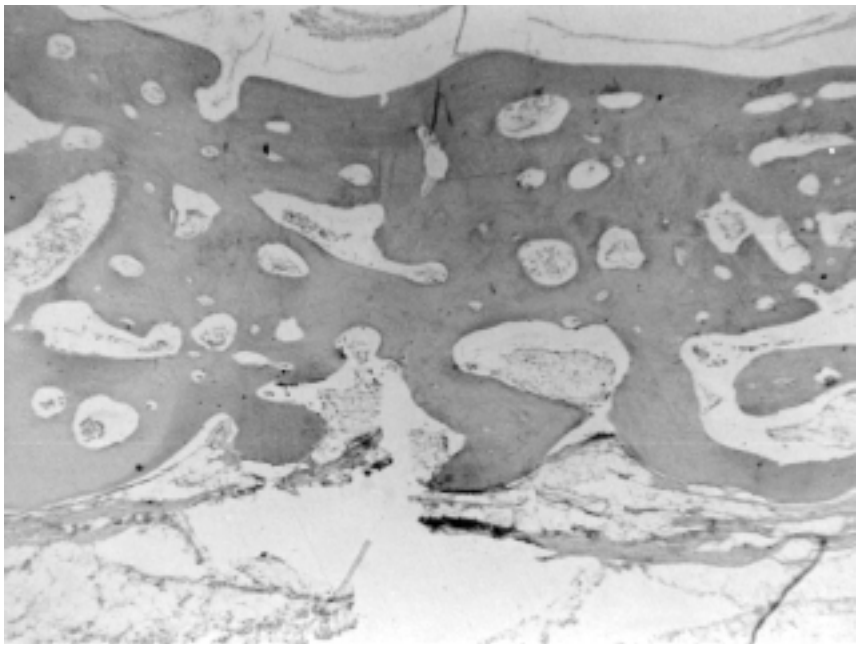

FIGURA 13 – Grupo II – Reparação do leito cirúrgico com preenchimento por trabéculas ósseas neoformadas. HE. 25 X.

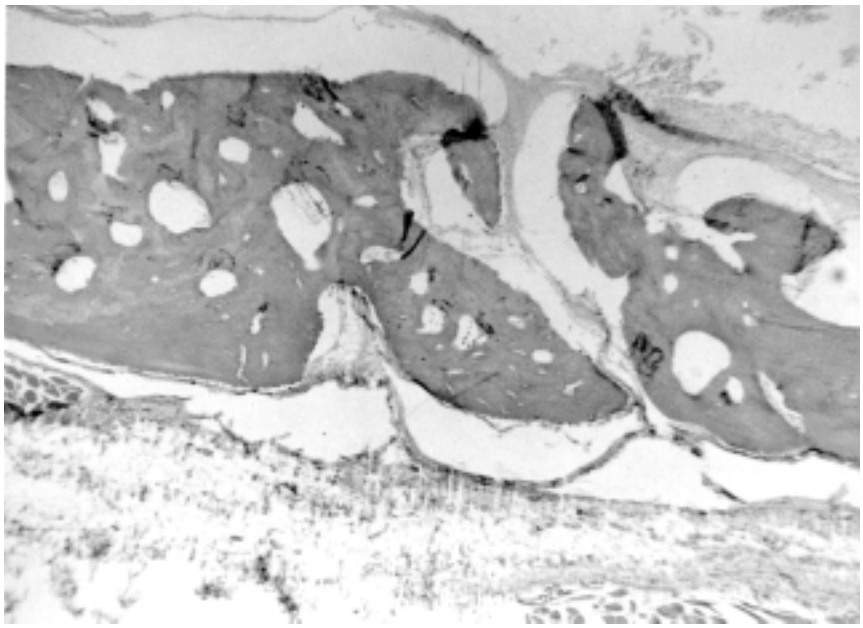

FIGURA 14 – Grupo II – Ausência do enxerto com persistência de um pequeno espaço entre as duas bordas do leito receptor. HE 25 X.

## DISCUSSÃO

O polietileno poroso de alta densidade apresenta múltiplas aplicações na região crânio-maxilo-facial. Assim, tem sido utilizado para reconstrução de paredes da cavidade orbitária (Jordan et al., 1992; Romano et al., 1993; Wellisz, 1993a; Rubin et al., 1994a e Choi et al., 1995) como implante intra-orbitário, após evisceração ou reconstrução orbitária (Karesh & Dresner, 1994) para reconstrução auricular (Wellisz, $1993_b$), para recuperação de contornos faciais (Bikhazi & Antwerp, 1993; Wellisz & Dougherty, 1993) e do contorno da fossa temporal (Lacey & Antonyshyn, 1993; Worley, 1994) e da calota craniana (Wellisz et al., 1992).

A correção de contornos da calota craniana, mesmo em defeitos pequenos ou de tamanho médio, freqüentemente não apresenta resultados satisfatórios a longo prazo. Perdas de substância decorrentes de traumatismos e irregularidades resultantes da remoção de osso para enxertia por vezes criam dificuldades para reconstrução. Estas situações, acrescidas de casos em que a extensão significativa da calota craniana necessita ser reparada cirurgicamente, aumentaram o interesse pela utilização de materiais aloplásticos que possam ser empregados para reconstituição do esqueleto do crânio.

Na presente investigação, como controles, foram utilizados enxertos autógenos de calota craniana de espessura total. O comportamento desses enxertos demonstrou que, aos 30 dias, houve incorporação do enxerto ao osso neoformado no leito receptor em alguns espécimes, sendo que, em outros, o material enxertado permanecia em pequena quantida-

de no leito receptor. Aos 60 dias, a mesma tendência foi mantida, com ausência dos enxertos em alguns espécimes, sendo que, aos 120 dias, o leito cirúrgico encontrava-se totalmente reparado, mas, em alguns espécimes, havia um pequeno espaço entre as bordas da loja cirúrgica.

Tendo em vista que não foram observadas evidências macroscópicas de expulsão dos enxertos ou infecção ao longo do experimento e, considerando que já aos 30 dias era intensa a reabsorção em alguns espécimes, pode-se inferir que o comportamento dos enxertos foi irregular em relação à reabsorção que sofreram.

Quanto aos implantes de polietileno poroso de alta densidade, nenhum deles foi expulso durante o período experimental, nem foi observada evidência macroscópica de infecção. Sabe-se que, de forma geral, a presença de corpo estranho inibe os mecanismos de defesa contra infecção. Os polímeros biologicamente inertes são associados a índices mais baixos de infecção do que polímeros reativos, aço inoxidável ou materiais absorvíveis. Em geral, testes de infecção aguda em animais revelam que os índices de infecção são maiores para materiais porosos. Por outro lado, se o local do implante somente é inoculado com microorganismos após encapsulamento fibroso, os índices de infecção são maiores para o material denso. Esses fatos sugerem que os microorganismos conseguem evitar os mecanismos de defesa se forem introduzidos nos poros do implante antes que estes sejam preenchidos por tecido neoformado, o que tornaria as bactérias menos capazes de produzir infecção (Merritt et al., 1979; Sclafani et al., 1997). No presente estudo, as condições assépticas do procedimento cirúrgico e do implante impediram a ocorrência de infecção.

Desde os 15 dias de pós-operatório, tecido conjuntivo rico em fibroblastos foi observado no interior dos poros do material, com ausência de reação inflamatória significativa ao redor do implante, demonstrando sua biocompatibilidade.

A ausência de reação de corpo estranho, com preenchimento e maturação de tecido conjuntivo no interior dos implantes permaneceu por todo o período experimental. Aos 60 e 120 dias, foram observadas, em alguns casos, pequenas trabéculas ósseas no interior dos poros, porém essa neoformação óssea não foi significativa.

A formação de tecido conjuntivo ou ósseo no interior de materiais porosos produz resistência capaz de ancorar implantes no tecido conjuntivo. A quantidade de tecido neoformado depende do local de implantação e das características do material. Trabéculas ósseas podem ser observadas em implantes de polietileno poroso no fêmur de cães, tendo o material poros de aproximadamente 400 micrômetros de diâmetro (Spector et al., 1979). Na mesma localização, trabéculas ósseas podem ser observadas precocemente aos 3 dias de pós-operatório (Spector et al., 1975). O material utilizado nessas pesquisas é similar ao material comercialmente disponível testado no presente estudo. É possível que as diferenças na intensidade da neoformação óssea observada no interior dos im-

plantes e em sua cronologia esteja relacionada à menor espessura e maior densidade do osso da calota craniana que serviu como leito receptor, considerada também a possível diferença entre espécies animais.

Ainda, em implantes realizados no interior da cavidade orbitária de coelhos, tanto a hidroxiapatita como o polietileno poroso permitiram completo preenchimento dos poros por tecido conjuntivo fibrovascular, embora o fenômeno tenha ocorrido mais rapidamente para a hidroxiapatita (Rubin et al., 1994b). Embora o tamanho dos poros do Medpor (125 a 200 micrômetros) seja descrito como suficiente para neoformação óssea em seu interior, esse fato não foi observado em implantes realizados em vários sítios na região maxilofacial em cães. Porém, os implantes apresentaram maior estabilidade em relação a outros materiais porosos (Maas et al., 1990). Um diâmetro de porosidade entre 100 e 135 micrômetros é descrito como ótimo para o crescimento ósseo no interior de implantes de polietileno poroso (Klawitter et al., 1976). Na presente investigação, entretanto, apesar da excelente biocompatibilidade e intensa proliferação fibrovascular no interior dos implantes, a neoformação óssea no interior dos poros não foi significativa no período experimental considerado.

## CONCLUSÕES

Nos limites das condições experimentais empregadas, é lícito concluir que:

1- a reabsorção e substituição dos enxertos autógenos de calota craniana empregados como controles não foi uniforme, ocorrendo de forma variável;

2- o material testado (polietileno poroso de alta densidade) foi extremamente biocompatível;

3- os implantes de polietileno poroso de alta densidade permitiram intensa neoformação de tecido conjuntivo em seu interior;

4- não ocorreu neoformação óssea significativa no interior dos implantes.

GABRIELLI, Mário Francisco Real et al. Cranial vault reconstruction through bone craft and high-density porous polyethylene implants. Comparative histological study in rabbits. *Salusvita*, Bauru, v. 19, n. 1, p. 31- 45, 2000.

## ABSTRACT

*Twenty adult male rabbits* (Oryctolagus cuniculus) *received, under general anesthesia, bilateral parietal ostectomies with the help of a 6mm trephine bur. The left parietal bone cavity was implanted with high density porous polyethylene, and the right parietal bone was grafted with the bone removed from the left side. Four animals were sacrificed in each*

*experimental period 5, 15, 30, 60 and 120 days during the postoperative period and specimens were subjected to routine laboratory procedures andhematoxilin and eosin staining for histological evaluation. Results allowed of the following conclusions: 1) resorption and bone substitution of the calvarial bone grafts were not uniform and occurred in varying degrees, 2) the high density porous polyethylene implants were extremely biocompatible, 3) the implants allowed intense connective tissue formation within their prosities and 4) significant bone formation was not observed within the implants.*

**KeyWords:** calvarial bone grafts, alloplastic implants, cranial vault reconstruction.

GABRIELLI, Mário Francisco Real et al. Reconstrução de calota craniana através de enxertos ósseos e implantes de poli-etileno poroso de alta densidade. Estudo histológico comparativo em coelhos. *Salusvita*, Bauru, v. 19, n. 1, p. 31- 45, 2000.

## AGRADECIMENTOS

Trabalho desenvolvido com auxílio do CNPq (Processo nº 350013/97/7).

## REFERÊNCIAS BIBLIOGRÁFICAS

BIKHAZI, H. B., ANTWERP, R. V. The use of Medpor in cosmetic and reconstructive surgery: experimental and clinical evidence. *J. Craniofac. Surg.*, v. 4, p. 271-272, 1993.

CHOI, J. C., et al. Porous polyethylene implants for orbital wall reconstruction. *J. Craniomaxillofac. Surg.*, v. 1, p. 42-49, 1995.

JORDAN, D. R., et al. Complications associated with alloplastic implants used in orbital fracture repair. *Ophtalmology*, v. 99, p. 1600-1608, 1992.

KARESH, J. W., DRESNER, S. C. High-density porous polyethylene (Medpor) as a successful anophtalmic socket implant. *Ophtalmology*, v. 101, p. 1688-1696, 1994.

KLAWITTER, J. J., et al. An evaluation of bone growth into porous high density polyethylene. *J. Biomed. Mater. Res.*, v. 10, p. 311-323, 1976.

LACEY, M., ANTONYSHYN, O. Use of porous high-density polyethylene implants in temporal contour reconstruction. *J. Craniofac. Surg.*, v. 4, p. 74 - 78, 1993.

MAAS, C. S., et al. Comparison of biomaterials for facial bone augmentation. *Arch. Otolaryngol. Head. Neck. Surg.,* v. 116, p. 551-556, 1990.

MERRITT, K., et al. Implant site infection rates with porous and dense materials. *J. Biomed. Mat. Res.*, v. 13, p. 101-108, 1979.

ROMANO, J. J., ILIFF, N. T., MANSON, P. N. Use of Medpor porous polyethylene implants in 140 patients with facial fractures. *J. Craniofac. Surg.*, v. 4, p. 142-146, 1993.

RUBIN, P. A. D., et al. Orbital reconstruction using porous polyethylene sheets. *Opthtalmology*, v. 101, p. 1698-1708, $1994_a$.

RUBIN, P. A. D., et al. Comparison of fibrovascular in growth into hydroxyapatite and porous polyethylene orbital implants. *Ophtalm. Plast. Reconstr. Surg.*, v. 10, p. 96-103, $1994_b$.

SCLAFANI, A. P., et al. Clinical and histologic response of subcutaneous expanded polytetrafluorethylene (Gore-tex) and porous high-density polyethylene (Medpor) implants to acute and early infection. *Arch. Otolaryngol. Head. Neck. Surg.*, v. 123, p. 328-336, 1997.

SPECTOR, M., FLEMMING, W. R., SAUER, B. W. Early tissue infiltrate in porous polyethylene implants into bone: a scanning electron microscope study. *J. Biomed. Mater. Res.*, v. 9, p. 537-542, 1975.

SPECTOR, M., HARMON, S. L., KREUTNER, A. Characteristics of tissue growth into proplast and porous polyethylene implants in bone. *J. Biomed. Mater. Res.*, v. 13, p. 677-692, 1979.

WELLISZ, T., DOUGHERTY, W., GROSS, J. Craniofacial applications for the Medpor porous polyethylene flexblock implant. *J. Craniofac. Surg.*, v. 3, p. 101-107, 1992.

WELLISZ, T. Clinical experience with the Medpor porous polyethylene implant. *Aesth. Plast. Surg.*, v. 17, p. 339-344, $1993_a$.

WELLISZ, T., DOUGHERTY, W. The role of alloplastic skeletal modification in the reconstruction of facial burns. *Ann. Plast. Surg.*, v. 30, p. 531-536, 1993.

WELLISZ, T. Reconstruction of the burned external ear using a Medpor porous polyethylene pivoting helix framework. *Plast. Reconstr. Surg.*, v. 9L, p. 811-818, $1993_b$.

WORLEY, C. M. Augmentation of the anterior temporal fossa after temporalis muscle transfer. *Oral. Surg. Oral. Med. Oral. Path.*, v. 78, p. 146-150, 1994.

YAREMCHUK, M. J. Changing concepts in the management of secondary orbital deformities. *Clin. Plast. Surg.*, v. 19, p. 113-123, 1992.