Granuloma piogênico: ocorrência, prevalência de gênero e de idade e aspectos clínicos mais comuns

Mariela Siqueira Gião Dezotti*
Lilian Cristina Vessoni Iwaki*
Ana Lúcia Alvares Capelozza*
Luiz Casati Alvares*

DEZOTTI, Mariela S. Gião et al. Granuloma piogênico: ocorrência, prevalência de gênero e de idade e aspectos clínicos mais comuns. *Salusvita*, Bauru, v. 19, n. 1, p. 47-60, 2000.

RESUMO

O granuloma piogênico pode ocorrer tanto em mucosa quanto em pele e apresenta uma grande incidência na cavidade bucal. Pacientes e clínicos que não estão familiarizados com esse tipo de lesão, costumam ficar alarmados devido à sua rápida evolução, vascularização e alto índice de recorrência quando a lesão não é totalmente removida. Este estudo baseou-se nos dados obtidos de prontuários do arquivo da clínica de Estomatologia da FOB-USP, no período de 1976 a 1998, onde se realizou uma análise da prevalência em relação ao gênero, idade, local de maior ocorrência e aspectos clínicos. Foram obtidos 43 casos onde pudemos constatar que o local de maior prevalência desta lesão foi a gengiva (76,74% dos casos). Outros locais de ocorrência foram: língua, lábios e mucosa jugal. Nenhuma correlação foi feita entre o tamanho e duração da lesão. A maior incidência foi na 3ª década de vida e as mulheres foram as mais afetadas. O tratamento de escolha foi a remoção cirúrgica e 4,65% das lesões recorreram. A preocupação dos autores em relação ao desconhecimento dessa lesão, por parte de muitos profissionais, é ressaltada no artigo. Uma revisão da literatura foi realizada, destacando-se a etiologia, os aspectos clínicos e microscópicos, as áreas de maior incidência, a faixa etária e o gênero mais prevalentes.

Unitermos: granuloma piogênico, granuloma gravídico, tumor gravídico.

* Departamento de Estomatologia da Faculdade de Odontologia de Bauru – USP – Universidade de São Paulo – Alameda Octávio Pinheiro Brisolla, 9-75 – CEP 17043-101 – Bauru SP.

INTRODUÇÃO

O granuloma piogênico é uma lesão proliferativa fibrovascular benigna que apresenta uma grande incidência na cavidade bucal, embora possa ocorrer em outras mucosas e pele (Bhaskar & Jacoway, 1966; Papageorge & Chris Doku, 1992; Castro, 1995; Silverstein et al., 1996). Corresponde a cerca de 30 a 60 % de todas as lesões reacionais que acometem gengiva (Angelopoulos, 1971). O conhecimento desta entidade é muito importante para o cirurgião-dentista, devido à sua ocorrência na cavidade bucal e por apresentar, algumas vezes, um curso clínico alarmante (Vilmann et al., 1986; Muench et al., 1992).

Etiologia

A etiologia da lesão é complexa (Graham, 1996), mas, possivelmente, representa uma reação do tecido conjuntivo a um trauma ou a um irritante local (Bork et al., 1993). Exfoliação do dente decíduo, espículas ósseas, raízes residuais, trauma por escovação, placa bacteriana e cálculo dentário têm sido relatados como possíveis fatores etiológicos do granuloma piogênico (Muench et al., 1992). A presença de bactérias é acidental e não a base do processo, não tendo, assim, etiologia infecciosa (Neville, 1998).

O papel dos hormônios na etiologia dessa lesão vem sendo discutido (Regezi & Sciubba, 1999). Estudos recentes tentam evidenciar a ausência de receptores de estrogênio e progesterona no granuloma piogênico (Whitaker et al., 1994), indicando que esses fatores não são determinantes na sua patogênese, mas sim contributórios ou secundários. Alterações hormonais que ocorrem na puberdade e gravidez podem modificar a resposta reparadora da gengiva à agressão. Nestas circunstâncias, podem ser observadas lesões gengivais múltiplas ou hiperplasia gengival generalizada (Regezi & Sciubba, 1999).

Quando ocorre em mulheres grávidas, o granuloma piogênico recebe o nome de granuloma gravídico (Daley et al., 1991; Muench et al., 1992; Whitaker et al., 1994). As lesões podem começar a desenvolver-se durante o 1º trimestre e sua incidência aumenta a partir do sétimo mês de gravidez. A elevação gradual no desenvolvimento destas lesões durante a gravidez pode estar relacionada ao aumento nos níveis de estrogênio e progesterona, que ocorre com a progressão da gravidez (Whitaker et al., 1994). Segundo Neville (1998), estas lesões resolvem-se em muitos casos sem tratamento ou sofrem maturação fibrosa devido à queda dos hormônios após a gravidez.

Características Clínicas

O granuloma piogênico apresenta-se como uma lesão exofítica, séssil ou pediculada (Kerr, 1951; Angelopoulos, 1971; Tonani et al., 1976;

Muench et al., 1992; Mody & Raut, 1996). Suas características variam de acordo com o tempo de evolução e localização anatômica. As lesões recentes são moles, mas não de consistência friável. As lesões mais antigas são mais firmes (Kerr, 1951). O local de maior incidência é a gengiva (FIGURA 1), podendo manifestar-se também nos lábios (FIGURA 2), língua (FIGURA 3), mucosa jugal (FIGURA 4), seguido por outras áreas da mucosa bucal e pele, segundo Kerr, 1951; Muench et al., 1992; Whitaker et al[1], 1994; Graham, 1996; Castro, 1995; Bhaskar & Jacoway, 1966; Mody & Raut, 1996. De acordo com Neville (1998), a gengiva é acometida em 75% dos casos.

Segundo Angelopoulos (1971), cerca de 65 a 70% dos granulomas piogênicos ocorrem na gengiva. O local mais acometido é a região anterior e vestibular da maxila e geralmente a lesão inicia-se a partir de uma papila interdental (Papageorge & Chris Doku, 1992; Bork et al., 1993; Castro, 1995).

Estas lesões tendem a ocorrer com mais freqüência em mulheres leucodermas que se encontram entre a 2ª e a 5ª décadas (Eversole & Rovin, 1972; Moriconi & Popowich, 1984; Muench et al., 1992; Graham, 1996) porém, sendo mais comuns nas 2ª e 3ª décadas.

A coloração pode variar do vermelho-vivo ao arroxeado, de acordo com o grau de vascularização (Castro, 1995). O seu tamanho pode variar de alguns milímetros até 2,0cm de diâmetro (Mody & Raut, 1996). Na FIGURA 5, podemos observar uma lesão extensa, a qual muitas vezes se torna alarmante para pacientes e profissionais. A superfície da lesão pode ser lisa ou lobulada e, às vezes, ulcerada (Angelopoulos, 1971; Muench et al., 1992; Castro, 1995; Silverstein et al., 1996). Em lesões ulceradas, devido à infecção secundária por bactérias piogênicas, forma-se uma pseudomembrana de coloração amarelada e com sangramento fácil (Tonani et al., 1976; Muench et al., 1992; Regezi & Sciubba, 1999).

O desenvolvimento rápido, a facilidade de sangramento e o aspecto ulcerado (FIGURA 5) podem dar uma impressão de lesão maligna como afirmam Angelopoulos, 1971; Mody & Raut, 1996; Neville, 1998.

Os pacientes, geralmente, não apresentam dor, mas algumas lesões podem ser latejantes ou apresentar discreto ardor. Na grande maioria dos casos de granulomas piogênicos, a queixa principal do paciente é a facilidade de sangramento (Tonani et al., 1976).

Aspectos microscópicos

Microscopicamente, a lesão consiste em um estroma fibroso, moderadamente celular, frouxo e edematoso, que possui numerosos vasos sangüíneos de parede delgada. A lesão mostra-se tipicamente infiltrada por denso número de células inflamatórias, particularmente se a superfície estiver ulcerada (Eversole & Rovin; 1972, Cawson, 1997). Lesões não ulceradas, freqüentemente não apresentam células inflamatórias, de

acordo com Eversole & Rovin (1972). Observamos nas FIGURAS 6 A e B, alguns aspectos microscópicos do granuloma piogênico.

Segundo Neville (1998), os granulomas piogênicos iniciais têm aparência altamente vascular e os mais antigos tendem a tornar-se mais colagenados e de coloração rosa. À medida que a lesão progride, vão reduzindo os componentes vasculares e inflamatórios e aumentando a deposição de fibras colágenas.

Diagnóstico Diferencial

Os aspectos clínicos do granuloma piogênico são fortemente sugestivos, mas não específicos, pois o diagnóstico definitivo deve ser feito apenas através da microscopia (Mody & Raut, 1996).

O diagnóstico diferencial inclui lesão periférica de células gigantes, hemangioma, sarcoma de kaposi, hiperplasia fibrosa inflamatória e fibroma ossificante periférico, (Eversole & Rovin, 1972; Bork et al., 1993; Mody & Raut, 1996).

Tratamento

O tratamento do granuloma piogênico envolve a excisão local conservadora (Muench et al., 1992; Graham, 1996) procurando-se eliminar também as possíveis causas que determinam seu crescimento. Como as lesões não são encapsuladas, seus limites são difíceis de definir (Muench et al., 1992). A recorrência da lesão é observada ocasionalmente e pode estar relacionada com a excisão incompleta, não remoção dos fatores etiológicos ou nova agressão à área.

O objetivo deste trabalho foi verificar, junto aos prontuários do arquivo da Clínica de Estomatologia da FOB-USP, no período de 1976-1998, a incidência de granuloma piogênico, bem como seu local de maior ocorrência, prevalência em relação ao gênero, idade e aspectos clínicos mais comuns, tendo em vista sua característica alarmante para clínicos e pacientes.

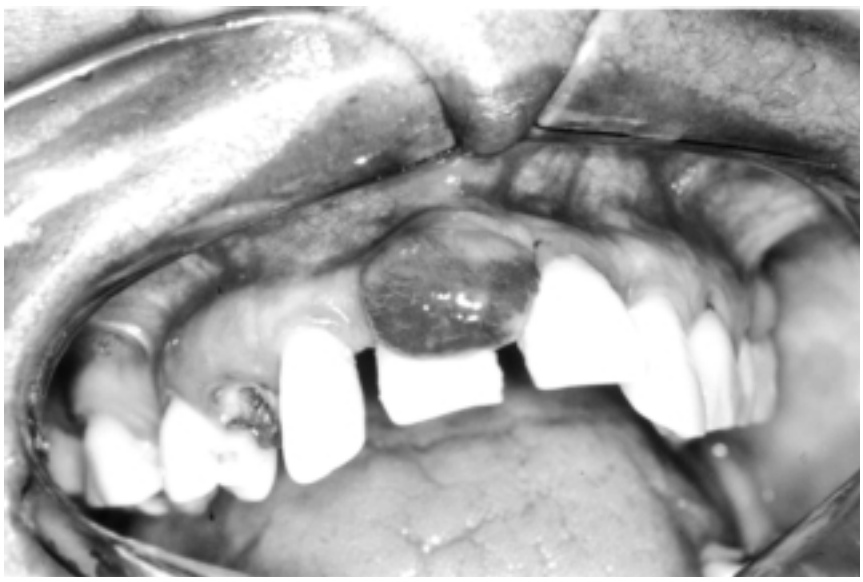

FIGURA 1 - Granuloma piogênico localizado na gengiva vestibular do dente 11

FIGURA 2 - Granuloma piogênico localizado no lábio

FIGURA 3 - Granuloma piogiênico localizado em língua

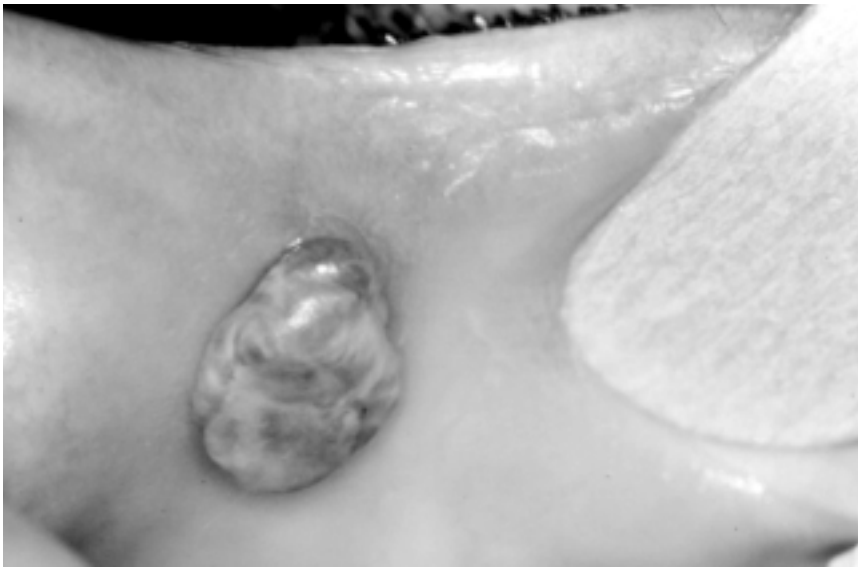

FIGURA 4 - Granuloma piogênico localizado na mucosa jugal esquerda

DEZOTTI, Mariela S. Gião et al. Granuloma piogênico: ocorrência, prevalência de gênero e de idade e aspectos clínicos mais comuns. *Salusvita*, Bauru, v. 19, n. 1, p. 47-60, 2000.

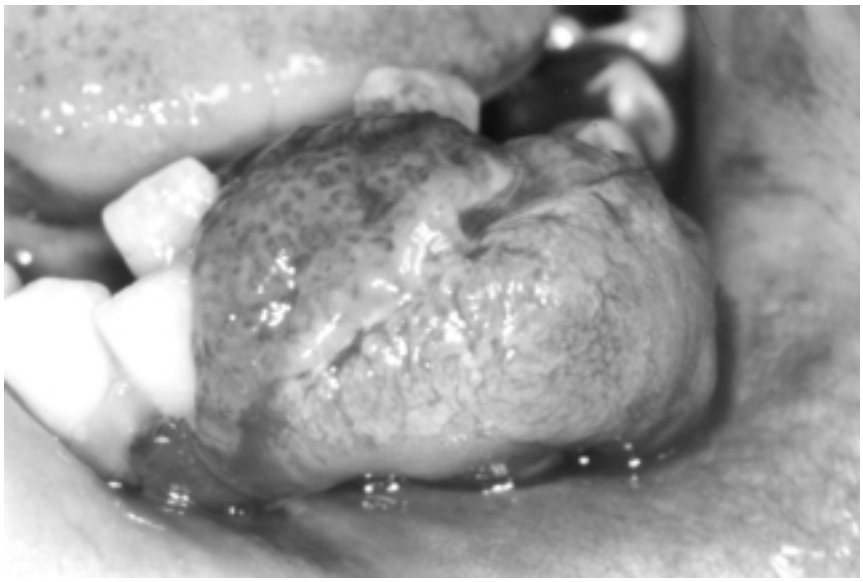

FIGURA 5 - Lesão localizada na gengiva inferior. Notar extensão que se torna alarmante para pacientes

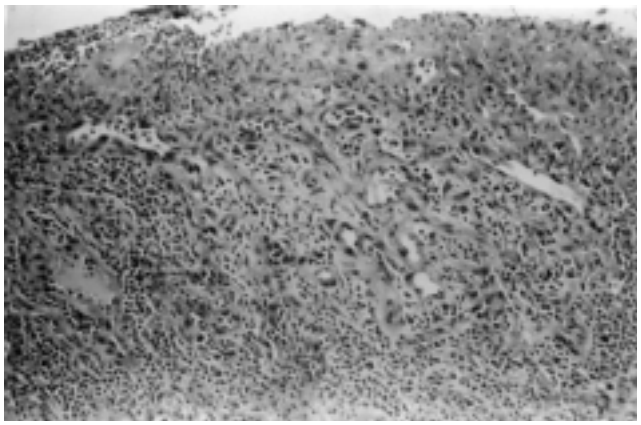

6A

6B

FIGURA 6 A e B - Ulceração superficial recoberta por camada de exsudato serofibrinoso, proliferação de células ovóides e fusiformes, áreas de franca osteogênese e espaços vasculares.

MATERIAL E MÉTODO

Foram consultados e revisados os prontuários odontológicos do arquivo do Departamento de Estomatologia da Faculdade de Odontologia de Bauru da Universidade de São Paulo - USP, no período de 1976 a 1998. Os dados como a ocorrência do granuloma piogênico, a área de maior incidência, o gênero e a idade mais prevalentes e seus aspectos clínicos mais comuns, foram anotados em fichas próprias e posteriormente submetidos à avaliação.

RESULTADOS

Quarenta e três pacientes com diagnóstico de granuloma piogênico e com comprovação microscópica foram submetidos a tratamento cirúrgico. Destes, 31 (72,1%) eram mulheres e 12 (27,9%), homens. Dentre as 31 mulheres examinadas, 8 estavam grávidas (25,8%) e o período gestacional variava entre o 5º e 8º meses.

A idade dos pacientes variou de 8 a 66 anos de idade e a distribuição de acordo com a idade é mostrada na TABELA 1.

TABELA 1 - Distribuição do granuloma piogênico na cavidade bucal nos gêneros masculino e feminino e em gestantes, de acordo com a idade

Idade	Gênero masculino	Gênero feminino	Gestantes
0 – 10	1	1	------
11 – 20	4	10	1
21 – 30	3	5	7
31 – 40	1	3	------
41 – 50	1	3	------
51 – 60	1	1	------
61 – 70	1	------	------

As áreas de incidência foram: gengiva, comissura labial, língua, lábio inferior, lábio superior e mucosa jugal (TABELA 2), sendo o local mais incidente a gengiva superior.

TABELA 2- Distribuição dos pacientes diagnosticados com granuloma piogênico na clínica de Estomatologia, nos gêneros masculino e feminino, e em pacientes gestantes, de acordo com a área de incidência

	Gênero masculino	Gênero Feminino	Gestantes
Gengiva	8	18	7
Língua	1	2	1
Lábio superior	1	------	------
Lábio Inferior	1	1	------
Comissura labial	1	1	------
Mucosa Jugal	------	1	------

Neste estudo, encontramos documentadas 21 lesões pediculadas e 8 lesões com base de implantação séssil (FIGURA 7). As superfícies das lesões eram lisas em 4 casos, lobuladas em 6, ulceradas em 7 e, em 26 casos, estes dados não foram encontrados nos prontuários (FIGURA 8). As lesões eram sangrantes ao toque, em 27 pacientes (FIGURA 9).

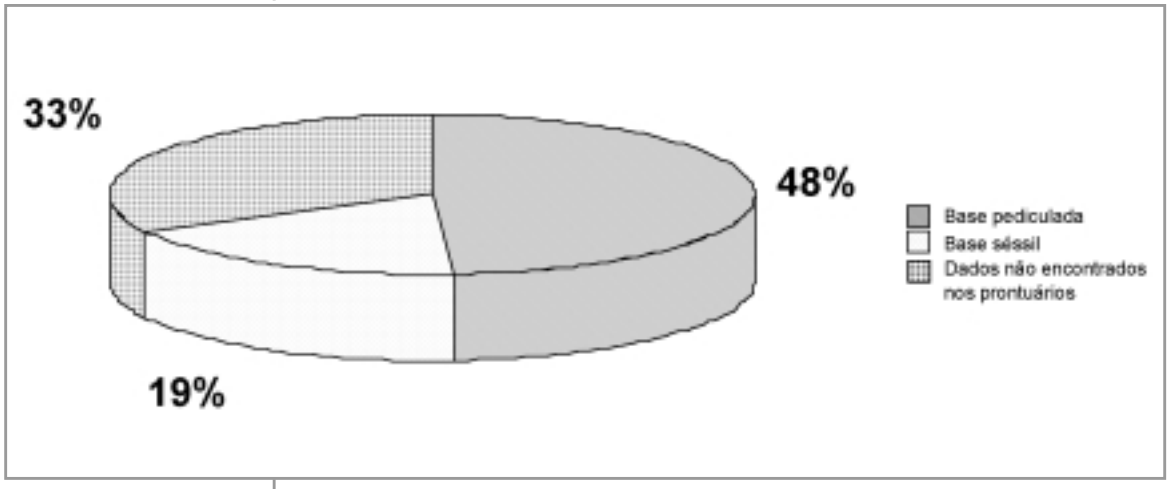

FIGURA 7- Gráfico de setores de dados clínicos (base de implantação) do granuloma piogênico.

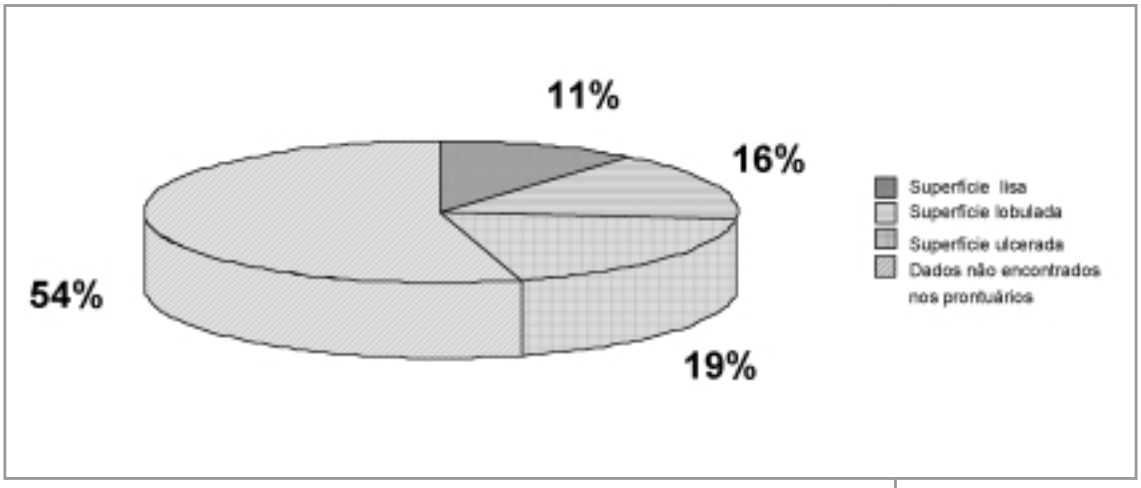

FIGURA 8 - Gráfico de setores de dados clínicos (superfície) do granuloma piogênico.

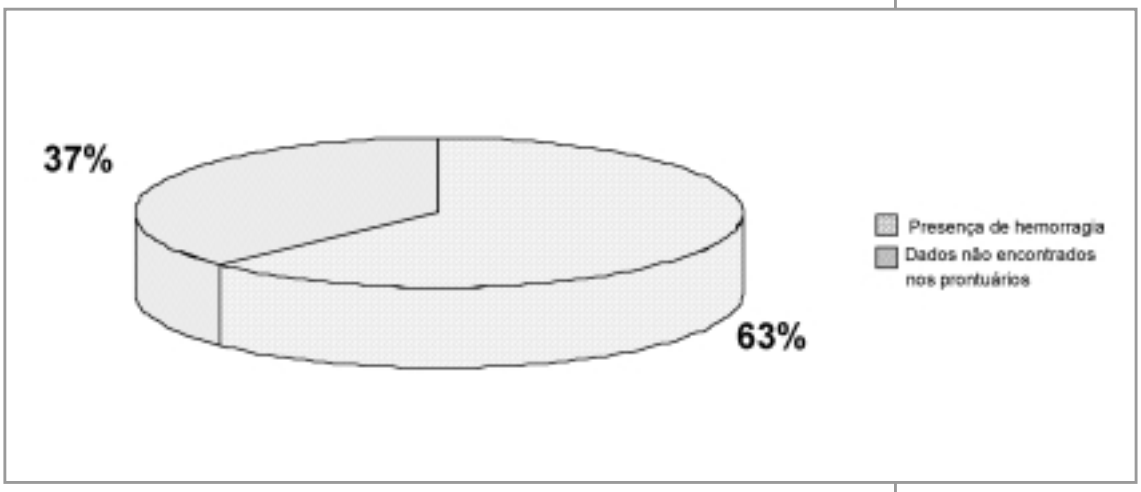

FIGURA 9 - Gráfico de setores de dados clínicos (sangramento ao toque) do granuloma piogênico.

Com relação à dor, 6 pacientes relataram sensibilidade e 18 pacientes relataram ausência de sintomatologia. Dezenove prontuários não mencionavam os aspectos de sensibilidade dolorosa (FIGURA 10). O tratamento de escolha foi a excisão local conservadora e apenas 2 casos recidivaram (4,65%).

DEZOTTI, Mariela S. Gião et al. Granuloma piogênico: ocorrência, prevalência de gênero e de idade e aspectos clínicos mais comuns. *Salusvita*, Bauru, v. 19, n. 1, p. 47-60, 2000.

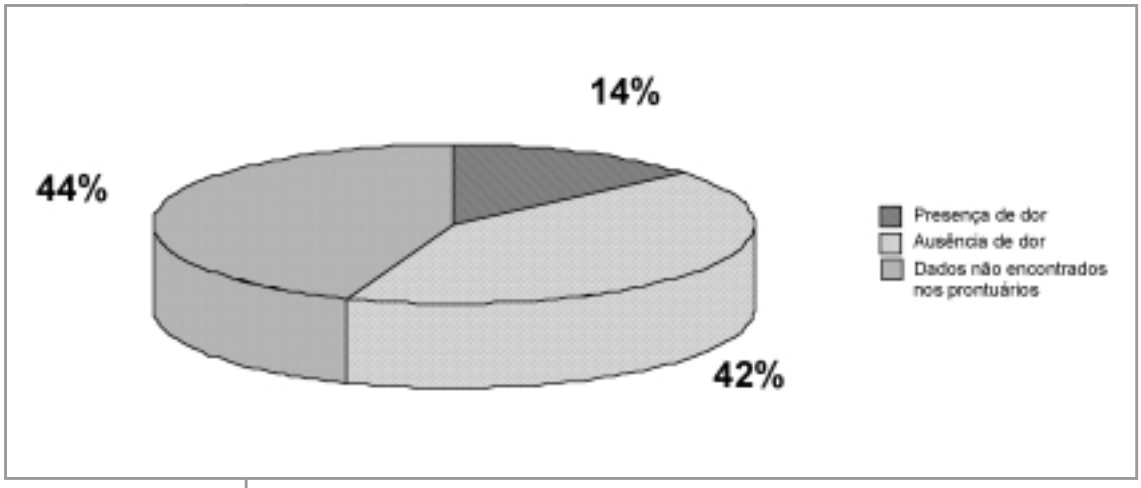

FIGURA 10 - Gráfico de setores de dados clínicos (dor) encontrados em pacientes com granuloma piogênico.

DISCUSSÃO

Quando os resultados deste estudo são comparados com estudos previamente publicados, podemos observar que a maioria dos aspectos clinicopatológicos é equivalente aos previamente descritos (Kerr, 1951; Angelopoulos, 1971; Eversole & Rovin, 1972; Tonani et al., 1976; Vilmann et al., 1985). As lesões que ocorrem na cavidade bucal localizam-se principalmente na gengiva, na região anterior da maxila (Angelopoulos, 1971). A pronunciada freqüência de envolvimento gengival é, provavelmente, devida à sua anatomia e ao predomínio de fatores irritantes locais (Eversole & Rovin, 1972).

O gênero feminino é mais comumente afetado (Bhaskar & Jacoway, 1966; Angelopoulos, 1971), estando nossos resultados de acordo com esses autores. Embora estas lesões ocorram em mulheres não-grávidas, pudemos observar que 8 casos ocorreram durante a gravidez.

Os aspectos microscópicos do granuloma piogênico e do granuloma gravídico não diferem, e isto sugere que esta lesão seja não específica (Eversole & Rovin, 1972; Steelmann & Holmes, 1992; Mody & Raut, 1996; Silverstein et al., 1996). Em nossos achados, as duas lesões não se distinguiram microscopicamente, também de acordo com a literatura.

Embora alguns autores preconizem que o granuloma gravídico seja uma lesão de gengiva (Eversole & Rovin, 1972), outros indicam que pode ser encontrado em toda a cavidade bucal, outras mucosas e pele (Bhaskar & Jacoway,1996.) Nossos resultados mostraram que, em um caso, a lesão encontrava-se na língua. Pudemos observar uma maior incidência durante a 3ª década de vida, concordando com os estudos de Graham, (1996).

Clinicamente, o granuloma piogênico da cavidade bucal é uma lesão de tecido mole, exofítica, séssil ou pediculada. A superfície pode ser lisa, lobulada ou ulcerada. Superfícies ulceradas geralmente ocorrem quando a lesão é submetida a um trauma mastigatório, mordidas, aparelhos protéticos ou outros irritantes locais, de acordo com Angelopoulos, (1971). Em nosso trabalho, também pudemos verificar um misto de padrões para esta lesão, estando nossos achados em concordância com a literatura, sendo que as de base pediculada e superfície ulcerada foram as formas mais prevalentes.

A queixa principal do paciente baseia-se no desconforto que é produzido pela lesão na cavidade bucal e a presença de sangramento ao toque. A dor raramente ocorre e, quando presente, pode estar associada a uma linfadenopatia regional (Angelopoulos,1971). Em 14% dos nossos casos, encontramos dor associada e, em 63%, o sangramento ao toque estava presente. Em relação à recidiva da lesão, observamos que ela ocorreu em apenas 2 casos (4,65%), o que nos leva a sugerir que o tratamento proposto foi eficaz.

CONCLUSÃO

Após metodologia empregada, concluiu-se que:

1) o granuloma piogênico foi encontrado em 43 pacientes no período avaliado;

2) a área de maior incidência foi a gengiva superior, seguida pela língua, lábio inferior, comissura labial, mucosa jugal e lábio superior;

3) a prevalência foi maior no gênero feminino;

4) a idade dos pacientes variou de 8 a 66 anos e a maior prevalência ocorreu na 3ª década;

5) o sinal clínico mais comum da lesão quanto à base de implantação foi pediculada e quanto à superfície foi ulcerada;

6) encontrou-se mais lesões sangrantes do que não-sangrantes;

7) a dor esteve ausente na maioria dos casos;

8) 25,8% das mulheres com a lesão eram gestantes;

9) as lesões encontradas em gestantes são idênticas ao granuloma piogênico e não podem ser diagnosticadas como granuloma gravídico sem o conhecimento do estado fisiológico da paciente;

10) o granuloma piogênico apresenta uma grande incidência na cavidade bucal, mas pode ser encontrado em outras mucosas e também na pele, sendo de grande interesse para cirurgiões-dentistas, otorrinolaringologistas e dermatologistas. Por apresentar, em muitas ocasiões, rápida evolução e progressão com aparência maligna pode, muitas vezes, levar o paciente e o profissional a se alarmarem.

DEZOTTI, Mariela S. Gião et al. Pyonenic granuloma: occurrence, gender and age prevalence, and common clinical aspects. *Salusvita*, Bauru, v. 19, n. 1, p. 47-60, 2000.

ABSTRATC

The pyogenic granuloma may occur either in the mucosa or in the skin and presents a great incidence in the oral cavity. Patients and doctors who are not used to this kind of lesion become frightened at its fast evolution, vascularization and high levels of recurrence when it is not totaly removed. This study was based on data from FOB-USP Stomatology Clinic files of the period 1976 – 1998 when an analisys of prevalence related to sex, age, areas of higher incidence and clinical aspects was undertaken. In 43 cases it could be verified that the most prevalent area of incidence of that lesion was the gingiva (76,74% of cases). Other areas of occurrence were tongue, lips and jugal mucosa. No correlation was found between size and duration of the lesion. The greater incidence was in the third decade of life, and the women were the most affected. The chosen treatment was surgical removal and 4,65% of the lesions recurred. The authors were worried about the fact that this lesion is unknown to many professionals, which was largely shown in this study. A review of the literature focusing on the etiology, the clinical and microscopical aspects, the areas of higher incidence and the prevalent age and sex was conducted.

Key Words: pyogenic granuloma, pregnancy granuloma, pregnancy tumor.

AGRADECIMENTOS

As autoras agradecem ao Professor Dr. Alberto Consolaro, patologista da Faculdade de Odontologia de Bauru – USP, pelas fotomicrografias cedidas e suas respectivas legendas para a publicação deste artigo científico.

REFERÊNCIAS BIBLIOGRÁFICAS

ANGELOPOULOS, A. P. Pyogenic granuloma of the oral cavity; statistical analysis of its clinical feature. *Oral Surg*., v. 29, p. 840-847, 1971.

BHASKAR, S. N., JACOWAY, J. R. Pyogenic granuloma-clinical features, incidence, histology and result of treatment. Report of 242 cases. *Oral Surg*., v. 24, p. 391-398, 1966.

BORK, K. et al. *Diseases of oral mucosa*. 2.ed. Philadelphia: W.B. Saunders, 1993.

CASTRO, A. L. *Estomatologia*. 2.ed. São Paulo: Ed. Santos, 1995.

CAWSON, R. A., BINNIE, W. H., EVESON, J. W. *Atlas colorido de enfermidades da boca. Correlações clínicas e patológicas*. 2.ed. São Paulo: Artes Médicas, 1997.

DALEY, T. D., NARTEY, O., WYSOCKI, G. P. Pregnancy tumor: an analysis. *Oral Surg.,* v. 72, n. 2, p. 196-199, Aug. 1991.

EVERSOLE, L. R., ROVIN, S. Reactive lesions of the gingiva. *J. Oral Path*., v. 1, p. 30-38, 1972.

GRAHAM, R. M. Pyogenic granuloma: an unusual presentation. *Dent. Update*, p. 240-241, 1996.

KERR, D. A. Granuloma pyogenicum. *Oral Surg*., v. 4, p. 158-176, 1951.

MODY, R. N., RAUT, D. Large pyogenic granuloma: a case report. *Dent. Update*, v. 23, p. 412-413, Dec. 1996.

MORICONI, E. S., POPOWICH, L. D. Alveolar pyogenic granuloma: review and report of a case. *Laryngoscope*, v. 94, p. 807-809, June 1984.

MUENCH, M. G., LAYTON, S., WRIGHT, J. M. Pyogenic granuloma associated with a natal tooth: case report. *Pediat. Dent*., v. 14, n. 3, p. 265-267, 1992.

NEVILLE, B. W. et al. *Patologia oral & maxilofacial*. Rio de Janeiro: Guanabara Koogan, 1998.

PAPAGEORGE, M. B., CHRIS DOKU, H. An exaggerated response of intra-oral pyogenic granuloma during puberty. *J. Clin. Pediat. Dent*., v. 16, n. 3, p. 213-216, 1992.

REGEZI, J. A., SCIUBBA, J. J. *Oral pathology. Clinical pathologic correlations*. 3.ed. Philadelphia: W. B. Saunders, 1999.

SILVERSTEIN, L. H. et al. The late development of oral pyogenic granuloma as a complication of pregnancy: a case report. *Compendium*, v. 17, n. 2, p. 192-198, Feb. 1996.

STEELMAN, R., HOLMES, D. Pregnancy tumor in a 16-year-old: case report and treatment considerations. *J. Clin. Pediat. Dent*., v. 16, n. 3, p. 217-218, 1992.

TONANI, P. C. F. et al. Granuloma piogênico. *Assoc. Paul. Cir. Dent*., v. 30, p. 110-114, 1976.

VILMANN, A., VILMANN, P., VILMANN, H. Pyogenic granuloma: evaluation of oral conditions. *Brit. J. oral Maxillofac. Surg*., v. 24, p. 376-82, 1986.

WHITAKER, S. B. et al. Identification and semiquantification of estrogen and progesterone receptors in pyogenic granulomas of pregnancy. *Oral Surg*., v. 78, p. 755-760, 1994.