Aumento de volume facial tardiamente diagnosticado como carcimona adenóide cístico. Relato de caso

Eduardo Sanches Gonçales*
Carlos Fernando Rozas Cardoso**
Manoel Sant'anna Filho**

GONÇALES, Eduardo Sanches et al. Aumento de volume facial tardiamente diagnosticado como carcimona adenóide cístico. Relato de caso. *Salusvita*, Bauru, v. 19, n. 1, p. 61-69, 2000.

RESUMO

O diagnóstico precoce de lesões malignas da cavidade bucal é de fundamental importância para o prognóstico e qualidade de vida do portador do tumor. O cirurgião-dentista possui relevante papel na prevenção do câncer bucal. Os autores relatam caso de paciente do sexo masculino, branco, 71 anos, portador de carcinoma adenóide cístico, que estava sendo tratado por vários profissionais da área da saúde, como portador de abscesso odontogênico há 90 dias. O mesmo foi a óbito, cerca de 60 dias após o diagnóstico definitivo da lesão.

Unitermos: câncer oral, prevenção, glândulas salivares, carcinoma adenóide cístico.

*Departamento de Odontologia – Centro de Ciências Biológicas e Profissões da Saúde da Universidade do Sagrado Coração, USC. Rua Irmã Arminda, 10-50 – CEP 17011-160 Bauru – SP

** Departamento de Cirurgia e Traumatologia Buco-maxilo-facial da Faculdade de Odontologia da PUCRS. Avenida Ipiranga, 6089. CEP 90619-900 – Porto Alegre - RS.

INTRODUÇÃO

Em 1988, Williams & Williams referiram que a Sociedade Americana do Câncer estimava a existência de cerca de meio milhão de vidas perdidas, além de um milhão de casos novos de câncer diagnosticados nos Estados Unidos no mesmo ano, sendo que esses números dobrariam em meados do ano 2000, devido ao envelhecimento populacional, resultante do decréscimo da mortalidade por outras causas.

Doll et al. (1981) apud Williams & Williams (1988) estimaram que cerca de 80 a 90% dos tumores malignos poderiam ser controlados, com medidas preventivas que envolvessem modificações no estilo de vida e

adoção de procedimentos visando ao diagnóstico precoce e aplicados a toda a população.

A disparidade entre a prevenção e diagnóstico precoce de câncer bucal, e o que, realmente, se faz a esse respeito em clínicas privadas, públicas, escolas de odontologia e programas comunitários, é, freqüentemente, enorme. Como resultado, muitas pessoas continuam a morrer em função dessas lesões, ou a sofrer com suas seqüelas (Horowitz et al., 1996).

Avaliando a qualidade de vida de pacientes após cirurgia intra-bucal de tumores malignos, Schliephake et al. (1996) concluíram que a reabilitação de pacientes portadores de câncer bucal é particularmente difícil nos casos de grandes defeitos de tecidos moles, além de não poder ser sempre realizado com reparo tecidual microcirúrgico.

Os casos de câncer bucal são responsáveis por cerca de 8000 mortes por ano, porém, se detectado precocemente, o prognóstico é melhor. Estudos têm mostrado que o cirurgião-dentista tem sido omisso no diagnóstico precoce de tais tumores (Yellowitz & Goodman, 1995).

Dentre os fatores que influenciam o sucesso ou o fracasso do tratamento de carcinomas bucais, encontra-se o estágio da doença no momento do tratamento. Cooke & Tapper-Jones (1977) analisaram os fatores que produziam atraso entre os primeiros sintomas do paciente e o tratamento, referindo que este ocorre, principalmente, quando não se suspeita de câncer, sendo a lesão tratada como benigna, freqüentemente com terapias antifúngicas, antibióticos, esteróides ou colutórios bucais.

Na maioria das séries, o carcinoma adenóide cístico representa cerca de 25% dos tumores malignos de glândulas salivares, sendo mais comum em glândulas salivares menores. Possui crescimento lento, mesmo quando possui recorrência local e metástase à distância. Como outros neoplasmas de glândulas salivares, apresenta-se como massa assintomática, podendo resultar em dor ou dormência devido ao relacionamento com nervos (Sur et al., 1997).

Dentre os tumores de glândulas salivares menores, o carcinoma adenóide cístico é o tumor maligno mais comum, usualmente desenvolvendo-se no palato. Classifica-se em três tipos, de acordo com a característica histológica predominante: tubular, cribiforme e sólido (Ishikawa et al., 1997).

Segundo Shafer et al. (1987), o carcinoma adenóide cístico acomete, preferencialmente, pacientes entre a quinta e sexta décadas de vida. Histologicamente, apresenta-se composto de células pequenas e uniformes, intensamente coradas, lembrando células basais, dispostas comumente em cordões anastomosados, ou padrão semelhante a ductos, com material mucóide, produzindo o aspecto cribriforme típico "favo de mel". O tecido conjuntivo do estroma torna-se hialinizado e circunda as células tumorais, formando um padrão estrutural de cilindros. Por vezes, o crescimento das células ocorre em forma sólida, e pode haver redução da configuração glandular cística característica.

No estudo das relações entre o padrão histológico e o curso clínico, Perzin et al. (1978) encontraram um predomínio de um pior prognóstico para tumores do tipo sólido. Relembraram, ainda, que tumores originá-

rios de glândulas salivares menores possuem uma apresentação variável, dependendo do sítio primário da lesão.

RELATO DO CASO

Paciente do sexo masculino, branco, 71 anos apresentou-se ao ambulatório do curso de Mestrado em Cirurgia e Traumatologia Buco-Maxilo-Facial da PUCRS, Porto Alegre, RS, Brasil, referindo aumento de volume facial à direita, com sintomatologia dolorosa aproximadamente há 90 dias.

Desde a percepção do aumento volumétrico facial, procurou atendimento médico e odontológico, sendo diagnosticado como abscesso odontogênico, originado do dente 13. Foi instituída a endodontia do elemento dental, bem como antibioticoterapia. Como o quadro não evoluiu favoravelmente, outro cirurgião-dentista foi consultado, sendo este o responsável pela exodontia do 13.

Após novo fracasso terapêutico, o paciente foi encaminhado à Faculdade de Odontologia da PUCRS, com solicitação de drenagem do abscesso odontogênico. No momento de seu atendimento, o paciente apresentava evidente aumento volumétrico na face à direita, estendendo-se desde o lábio superior até a região de rebordo infra-orbitário. No sentido látero-medial, o aumento de volume estendia-se desde a região jugal até o processo frontal da maxila (FIGURA 01), estando o mesmo medicado com Metronidazol 400 mg (2 comprimidos por dia) e penicilina V 500.000 UI, a cada 12 horas, por via oral.

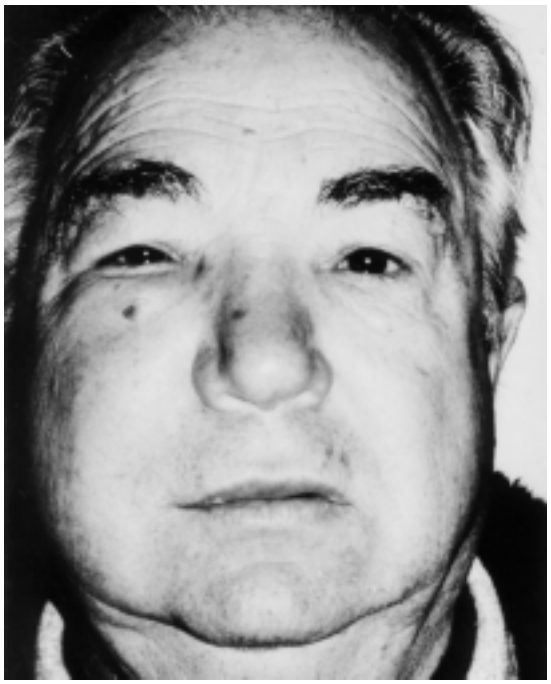

FIGURA 1- Paciente em vista frontal, apresentando aumento de volume facial à direita.

A pele da região em questão apresentava-se eritematosa e brilhante, porém sem sinais de alteração de temperatura, enquanto a mucosa bucal apresentava-se eritematosa na região de fundo de sulco vestibular superior direito (FIGURA 02).

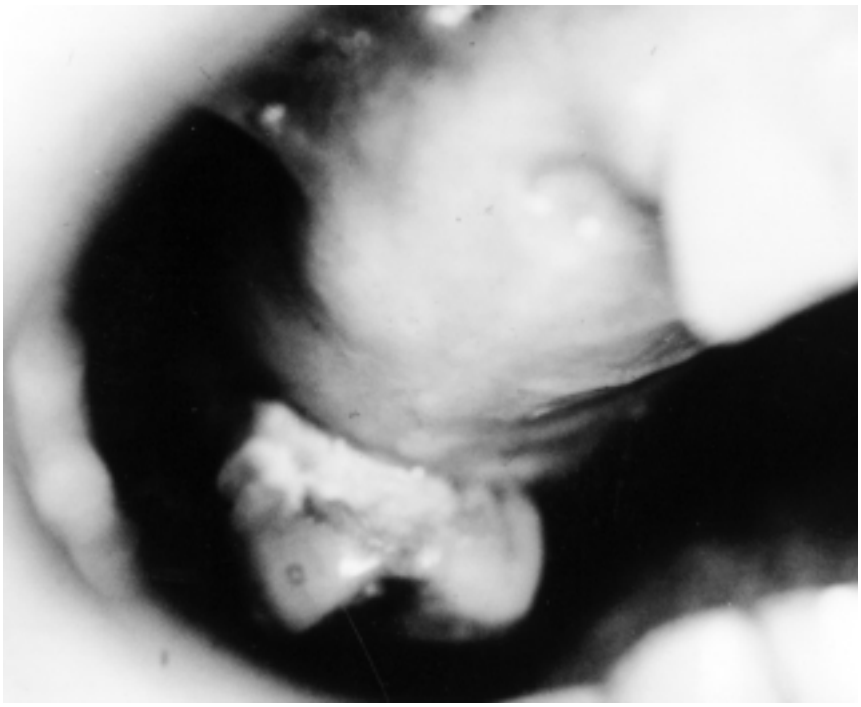

FIGURA 2 - Aspecto intra-oral, evidenciando aumento de volume discreto do rebordo alveolar superior direito.

À palpação, o aumento de volume apresentava-se duro/lenhoso, dificultando o afastamento labial para exame intra-bucal. Nenhuma evidência de infartamento ganglionar foi observada.

A radiografia ortopantomográfica evidenciou área radiolúcida, estendendo-se desde a mesial do dente 17 até a distal do dente 12; no sentido crânio-caudal estendia-se desde a extinta crista do rebordo alveolar, até assoalho orbitário. Não se evidenciavam os limites do seio maxilar (FIGURA 03).

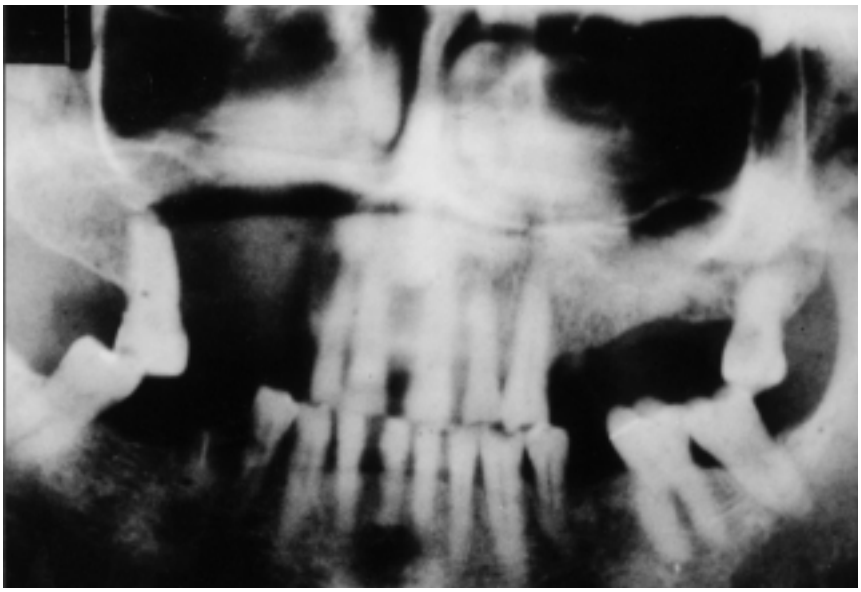

FIGURA 3 - Radiografia ortopantomográfica, evidenciando extensa reabsorção óssea maxilar, com perda dos limites do seio maxilar direito. Notar ausência dente 13, previamente extraído por ser o causador do "abscesso".

Como o paciente não era portador de outros distúrbios sistêmicos detectados na anamnese e considerando o diagnóstico de neoplasia, realizou-se biópsia incisional, sob anestesia local, na região da crista do rebordo alveolar superior direito, na área correspondente aos dentes 15 e 16, obtendo-se, como resultado do exame anátomo-patológico, o diagnóstico de carcinoma adenóide cístico tipo sólido (FIGURA 04).

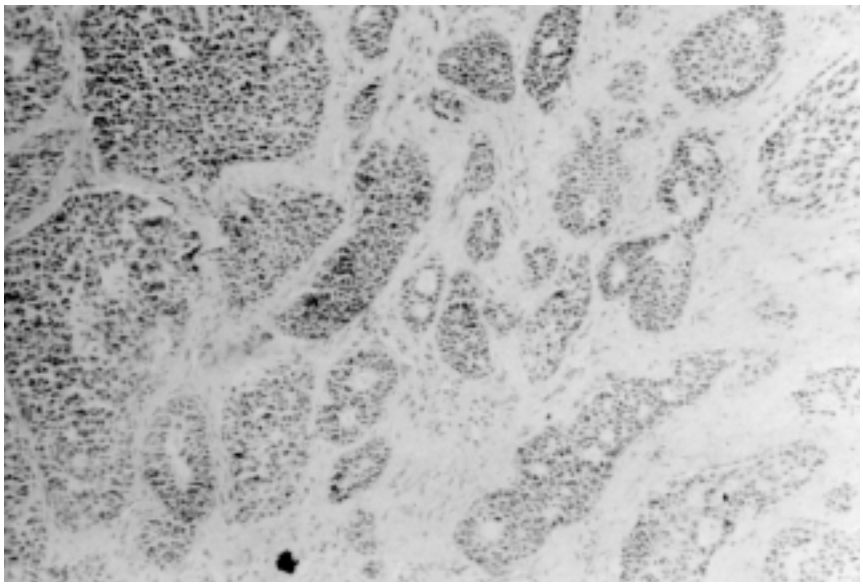

FIGURA 4 - Fotomicrografia do exame anátomo-patológico, revelando tratar-se de carcinoma adenóide cístico tipo sólido (aumento 40x).

A tomografia computadorizada realizada com cortes axiais e coronais finos, sem contraste endovenoso, revelou uma lesão expansiva com densidade de partes moles envolvendo e determinando osteólise no maxilar superior e seio maxilar direito, estendendo-se até a região peri-orbitária (FIGURAS 05 e 06), indefinindo os planos musculares da região, além de possuir aspecto lobulado, impedindo avaliação precisa de suas dimensões. Esta mediu em seus maiores diâmetros transversais 3,7cm x 3,5cm, enquanto que, crânio-caudalmente, estendeu-se por cerca de 8,0cm, sem evidência definitiva de invasão da cavidade orbitária, nem da fossa nasal, encontrando-se a base do crânio sem particularidades, além da fossa pterigomaxilar apresentar-se livre de lesão.

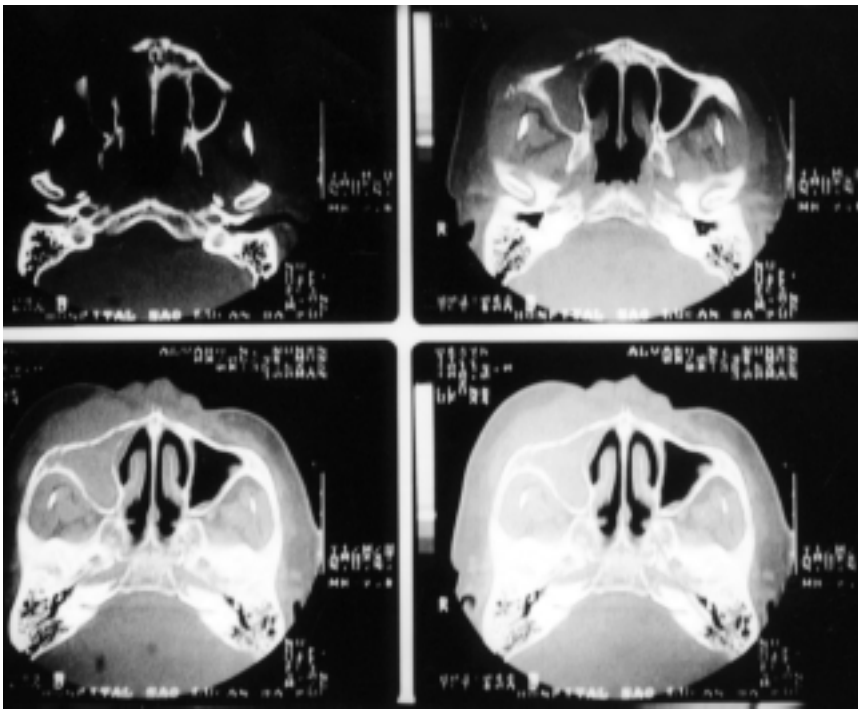

FIGURA 5 - Reprodução parcial da tomografia computadorizada, cortes axiais, revelando a extensão da lesão.

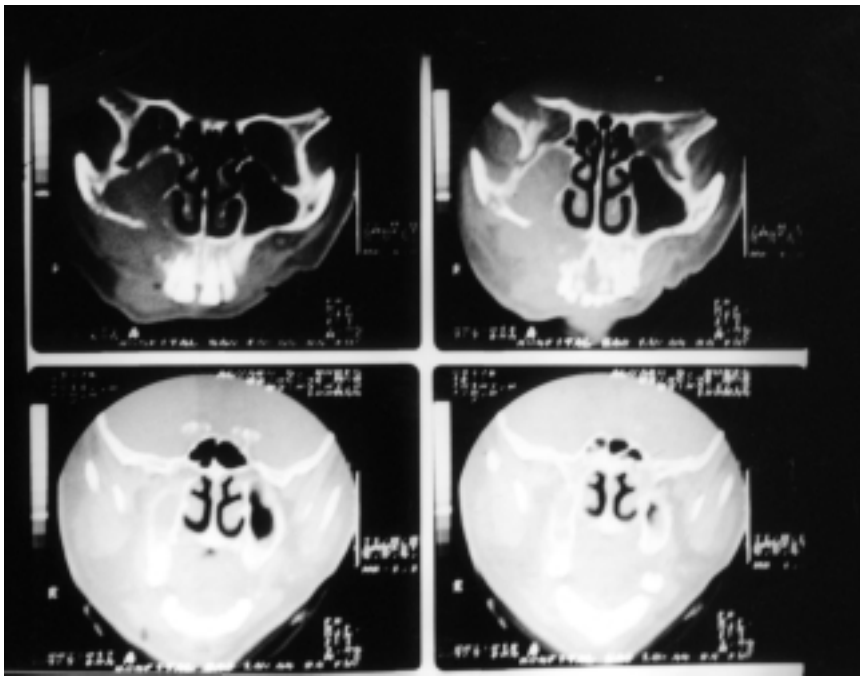

FIGURA 6 - Reprodução parcial da tomografia computadorizada, cortes coronais, revelando a extensão da lesão.

O paciente foi encaminhado ao Serviço de Oncologia do Hospital São Lucas da PUCRS, onde foi iniciada quimioterapia para redução do tumor e posterior cirurgia; o mesmo foi a óbito por parada cárdio-respiratória cerca de 120 dias após início dos sintomas.

DISCUSSÃO

Assume-se que o envelhecimento global da população deve-se aos avanços das ciências relacionadas com a saúde, reduzindo, assim, a mortalidade. Sendo os tumores malignos lesões que acometem preferencialmente idosos, espera-se que cerca de dois milhões de casos novos estejam ocorrendo anualmente, no início do século 21 (Williams & Williams, 1988). Como a maioria dos tumores malignos, o carcinona adenóide cístico acomete, preferencialmente, idosos, sendo raro antes dos 30 anos (Shafer et al., 1987).

O diagnóstico precoce dos tumores malignos da cavidade bucal é de fundamental importância para o prognóstico do caso, possuindo, o cirurgião-dentista, relevante papel e responsabilidade, uma vez que é o principal profissional da área de saúde capacitado para reconhecer as alterações teciduais, bem como ter acesso à cavidade bucal da população como um todo. Infelizmente, de acordo com Yellowitz & Goodman (1995), os

cirurgiões-dentistas têm sido omissos quanto à importância de seu papel nos diagnósticos precoces de câncer bucal.

Mais importante que o próprio tipo histológico do tumor relacionado nesse caso, é a constatação de que profissionais da saúde não assumiram a conduta correta, retardando o tratamento e piorando o prognóstico.

Dentre os fatores que produzem atraso entre os primeiros sintomas do paciente e o tratamento, relacionam-se os erros e as omissões diagnósticas, sendo que lesões malignas acabam tratadas como abscessos odontogênicos, utilizando-se antibióticos e colutórios bucais (Cooke & Tapper-Jones, 1977). Outro aspecto a ser considerado é a evidência clínica do curso insidioso do crescimento das neoplasias malignas de glândulas salivares, simulando outras lesões ou neoplasias benignas.

Existe, portanto, de acordo com Horowitz et al. (1996), uma dicotomia entre a prevenção e diagnóstico precoce de câncer bucal, e o que realmente se faz a esse respeito, condenando pessoas à morte em função dessas lesões, ou a sofrerem com suas seqüelas.

Finalmente, de acordo com Cooke & Tapper-Jones (1977), acreditamos que todos os esforços devem ser feitos para reduzir o atraso no estabelecimento de um adequado diagnóstico definitivo e início do tratamento.

GONÇALES, Eduardo Sanches et al. Late diagnostic of facial edema caused by adenoid cystic carcinoma. Case report. *Salusvita*, Bauru, v. 19, n. 1, p. 61-69, 2000.

ABSTRACT

The early diagnostic of malign lesions of the mouth is very important for the prognostic and the quality of life of the affected person. Dentists play an important role in the prevention of oral cancer. The authors discuss a case of a white, 71 year-old male with adenoid cystic carcinoma, that was being treated for odontogenic abscess for 90 days. The patient died about 60 days after the final diagnostic of the lesion.

Key Words: oral cancer, prevention, salivary glands, adenoid cystic carcinoma.

REFERÊNCIAS BIBLIOGRÁFICAS

COOKE, B. E. D., TAPPER-JONES, L. Recognition of oral cancer. Causes of delay. *British Dental J.*, v. 142, p. 96-98, 1977.

DOLL et al. apud WILLIAMS P. A., WILLIAMS, M. Barriers and incentives for primary care physicians in cancer prevention and detection. *Cancer*, v. 61, p. 2382-2390, 1988.

ISHIKAWA, Y. et al. Adenoid cystic carcinoma originated from an anterior lingual minor salivary gland: immunohistochemical and ultraestructural studies and review of the literature. *J. Oral Maxillofac. Surg., v.* 55, p. 1460-1469, 1997.

HOROWITZ, A. M. et al. The need for health promotion in oral cancer prevention and early detection. *J. Public Health Dent.,* v. 56, n. 6, p. 319-330, 1996.

PERZIN, K. H. et al. Adenoid cystic carcinoma arising in salivary glands. A correlation of histologic features and clinical course. *Cancer*, v. 42, p. 265 - 282, 1978.

SCHLIEPHAKE, H. et al. Prospective study of the quality of life of cancer patients after intraoral tumor surgery. *J. Oral Maxillofac. Surg.,* v. 54, p. 664-669, 1996.

SHAFER, W. G. et al. *Tratado de patologia bucal*. 5. ed. Rio de Janeiro: Guanabara, 1987. p. 226-228.

SUR, R.K. et al. Adenoid cystic carcinoma of the salivary glands: a review of 10 years. *Laringoscope* , v. 107, p. 1276-1280, 1997.

WILLIAMS, P. A., WILLIAMS, M. Barriers and incentives for primary care physicians in cancer prevention and detection. *Cancer*, v. 61, p. 2382-2390, 1988.

YELLOWITZ, J. A., GOODMAN, H. S. Assessing physicians' and dentists' oral cancer. Knowledge, opinions and practices. *JADA*, v. 126, p. 53-60, 1995.