Revisão de cicatriz facial decorrente de fístula cutânea causada por abscesso odontogênico

Eduardo Sanches Gonçalves*
Hugo Nary Filho*
Paulo Domingos Ribeiro Júnior*
Mariza Akemi Matsumoto*

GONÇALVES, Eduardo Sanches et al. Revisão de cicatriz decorrente de fístula cutânea causada por abscesso odontogênico. *Salusvita,* Bauru, v. 19, n.1, p.125 -134, 2000.

RESUMO

Fístula cutânea originada pela drenagem espontânea de abscesso odontogênico pode acarretar a formação de cicatriz facial. Resulta de um processo degenerativo pulpar, que comumente tem como fator etiológico a cárie dental. Essa degeneração pulpar leva à formação de um abscesso que segue por planos internos teciduais até sua exteriorização. O tratamento para a fístula cutânea envolve terapia endodôntica ou exodontia, quando não existem condições de preservação do elemento dental, e posterior revisão cirúrgica da cicatriz facial. Os autores relatam um caso de revisão cirúrgica de cicatriz, abordando aspectos de sua etiologia, evolução e tratamento.

Unitermos: fístula cutânea, revisão cirúrgica

INTRODUÇÃO

Um trajeto fistuloso é uma conexão entre uma cavidade patológica e uma cavidade anatômica ou superfície cutânea, sendo usualmente referida como fístula. A superfície interna do trajeto fistuloso pode ser revestida por tecido granulomatoso ou epitélio (Çaliskan et al., 1995).

A fístula cutânea de origem dental é menos comum, especialmente após o advento dos antibióticos. Desenvolve-se a partir de um dente infectado, às vezes, sem quaisquer sintomas como dor e/ou edema, podendo

* Departamento de Odontologia. Centro de Ciências Biológicas e Profissões da Saúde – Universidade do Sagrado Coração – Rua Irmã Arminda, 10-50 – CEP 17011-160 – Bauru – SP.

ser incorretamente diagnosticada e tratada. O diagnóstico diferencial deve incluir: fístula de glândula salivar, carcinoma, actinomicose, granuloma piogênico, cistos dermóides e sífilis terciária. As radiografias periapicais são essenciais para o adequado diagnóstico (Sakamoto; Stratigos, 1973).

Segundo Bender & Seltzer (1961), em lesões apicais inflamatórias crônicas, a fístula pode estar presente sem qualquer evidência radiográfica de envolvimento periapical. Isso ocorre devido à erosão da fina camada de osso cortical que recobre as raízes. Quando dentes inferiores são envolvidos, a fistulização pode ocorrer na face, preferencialmente na região mentoniana e submandibular.

Sharma et al. (1985) examinaram 3966 pacientes, encontrando 65 casos de fístula cutânea com as seguintes etiologias: cáries dentais (70,77%), dentes impactados (16,92%), osteomielites crônicas (6,15%), tumores benignos (4,62%) e tumores malignos (1,54%).

Em 1993, Al-Kandari et al. explicaram melhor a evolução desse processo. Inicialmente, o abscesso periapical forma-se a partir da extensão de um processo agudo ou crônico de degeneração pulpar. Sua evolução inclui, num momento seguinte, a perfuração do osso cortical formando um abscesso subperiostal. O exsudato avança ao longo da via de menor resistência e, usualmente, forma um ponto de drenagem intra-bucal. Em função da localização das inserções musculares e suas fáscias, que podem agir como barreiras, este processo pode propiciar a drenagem cutânea.

Para Chan et al. (1997), os principais fatores que influenciam o desenvolvimento da fístula na região cutânea são a virulência das bactérias, resistência do hospedeiro, a baixa resistência do tecido conjuntivo nos espaços fasciais e o posicionamento do ápice do dente afetado em relação ao envelope muscular.

A cicatriz resultante é freqüentemente uma mácula hiperpigmentada e deprimida. O tratamento endodôntico adequado do dente envolvido pode propiciar a cura e o fechamento da fístula, sem que haja necessidade de tratamento adicional (Bender; Seltzer, 1961). Porém, a revisão cirúrgica da pele deve ser realizada com intuito de melhorar o resultado estético (Chueng et al., 1996).

O tratamento ideal é preventivo, evitando que os processos inflamatórios ocorram ou, pelo menos, não permitindo que cheguem a uma drenagem espontânea.

Em se tratando de processos já instalados, Al-Kandari et al. (1993) e Mayne (1996) salientam que o tratamento deve ser focado na eliminação do agente infectante, o que leva à pronta resolução da fístula; porém, eventualmente uma cicatriz residual pode permanecer na face requerendo intervenção cirúrgica.

Kwapis & Baker (1956) preconizavam a remoção cirúrgica do trajeto fistuloso, pois o mesmo repara com formação cicatricial. Esse cordão fibroso, que se estende desde a superfície óssea até a pele, acarreta numa depressão, sendo essa seqüela estética suficiente para justificar sua remoção.

Essa intervenção pode ser feita sob anestesia local ou geral, com incisão elíptica extra-bucal, acompanhando as linhas faciais, e outra incisão intra-bucal, buscando a remoção total dos tecidos alterados (Partch, 1947; Sharma et al., 1985).

Duarte et al. (1998), entretanto, sugerem método mais simples para o tratamento das alterações estéticas, baseado na desinserção, por acesso intra-bucal, do tecido fibroso originado pelo trajeto fistuloso. Contudo, admitem que, em alguns casos, é necessária ainda a complementação cirúrgica estética.

Neste trabalho, será apresentado caso clínico de fístula cutânea odontogênica tratada através de remoção cirúrgica.

Relato do Caso

Paciente AA, 23 anos, sexo masculino, negro, proveniente da cidade de São Manuel – SP, compareceu ao ambulatório de Cirurgia da Clínica de Odontologia da Universidade do Sagrado Coração, encaminhado pelo Serviço Público Odontológico do município de origem, apresentando como queixa principal a existência de cicatriz na face.

Durante o exame físico, pôde-se verificar a presença de cicatriz hipertrófica, localizada na pele da região de corpo de mandíbula esquerdo (FIGURA 1), próxima do ângulo mandibular, sem presença de secreção purulenta. O exame intra-bucal revelou ausência dos dentes posteriores inferiores do lado esquerdo, bem como a presença de uma raiz residual na região posterior do rebordo alveolar mandibular, inserida somente em mucosa e sem qualquer envolvimento infeccioso evidente, além da presença de elementos dentais com destruição coronária nos arcos superior e inferior direito.

FIGURA 1 - Aspecto Clínico da cicatriz facial resultante da fístula cutânea.

O exame radiográfico, realizado por meio de radiografia ortopantomográfica (panorâmica), corroborou os dados obtidos no exame clínico (FIGURA 02).

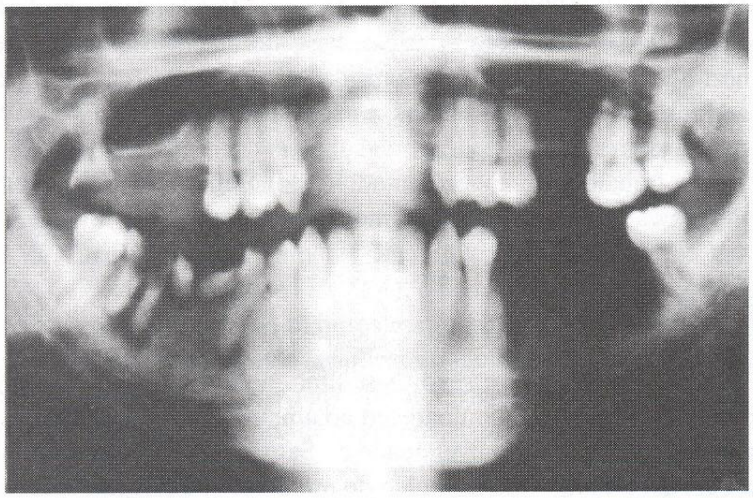

FIGURA 2 - Aspecto radiográfico, evidenciando a ausência de dentes no hemi-arco inferior esquerdo e a presença de raiz residual.

Durante anamnese, o paciente relatou que a cicatriz foi resultado de fístula facial, com drenagem espontânea de abscesso odontogênico, oriundo do 36, anteriormente extraído na cidade de origem, assim como os demais dentes ausentes no arco inferior esquerdo. Após avaliação clínica geral, sem se detectar qualquer alteração sistêmica, realizou-se o procedimento cirúrgico de revisão da cicatriz sob anestesia local.

Inicialmente, procedemos à antissepsia intra e extra-bucal do paciente, empregando solução aquosa de polivinilpirolidona (PVPi tópico), e colocação de campos esterilizados sobre o paciente, cobrindo a cabeça, face, tórax e abdômen.

A anestesia local foi obtida através de infiltração de cloridrato de mepivacaína a 2% com adrenalina 1:200.000[1], ao redor e à distância da cicatriz. Após a instalação da anestesia, praticou-se a incisão com lâmina de bisturi número 15, com uma forma elíptica ao redor da cicatriz (FIGURA 03), atingindo, em profundidade, toda a espessura de pele e tecido celular subcutâneo.

1 Scandicaine 2% Especial – DFL.

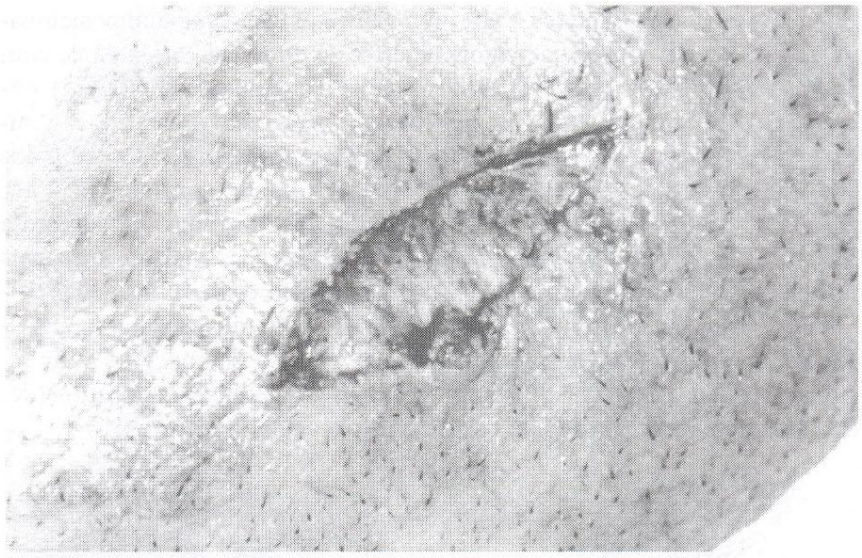

FIGURA 3 - Aspecto da incisão elíptica realizada ao redor da cicatriz facial.

A incisão permitiu a divulsão de todo o trajeto fistuloso, realizada com tesoura Metzembaum curva delicada, proporcionando a excisão de toda cicatriz. Desta forma, foi possível a visualização da fascia superficial do músculo platisma, bem como o remanescente do cordão fibroso que circunscrevia o trajeto da fistula, anteriormente removido. (FIGURA 04)

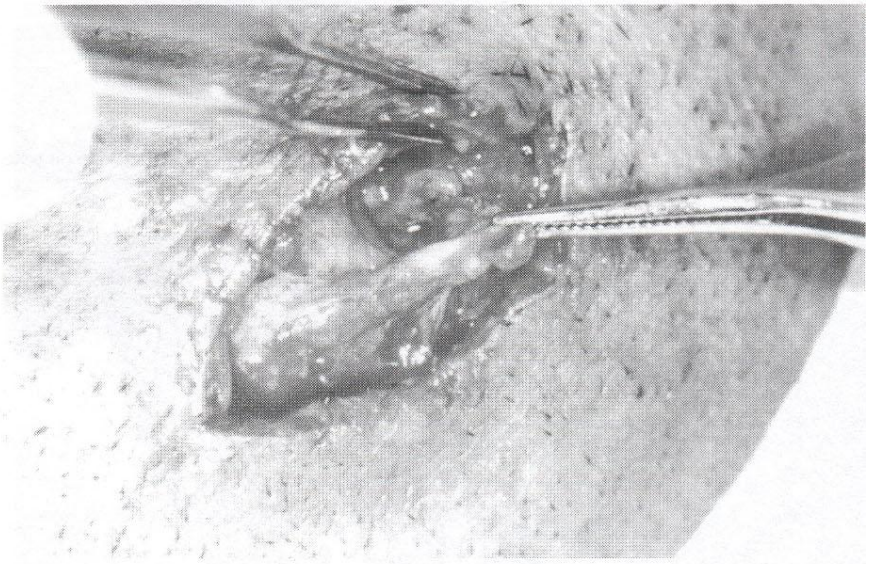

FIGURA 4 - Aspecto da porção fibrosa do trajeto fistuloso.

Após nova divulsão, desta vez com a tesoura Metzembaum posicionada entre o tecido celular subcutâneo e a fáscia do músculo platisma, com ponta ativa direcionada para o periferia da área operada (FIGURA 05), obteve-se elasticidade desejada da pele para aproximação dos bordos. A sutura foi realizada por planos, tendo os planos profundos sido suturados com fio de poliglactina 910[2] 5-0 e a pele suturada com náilon[3] 5-0, ambos com pontos simples e interrompidos. No momento da sutura da pele, esta foi tracionada, a partir das extremidades da incisão, com dois afastadores de Guthrie, "transformando" a incisão elíptica em linear (FIGURA 06), o que permitiu o término do procedimento de sutura (FIGURA 07). Terminada a sutura extra-oral, procedeu-se à remoção da raiz residual localizada na região posterior do rebordo alveolar inferior esquerdo, sob anestesia local, através do uso de extrator apical número 304.

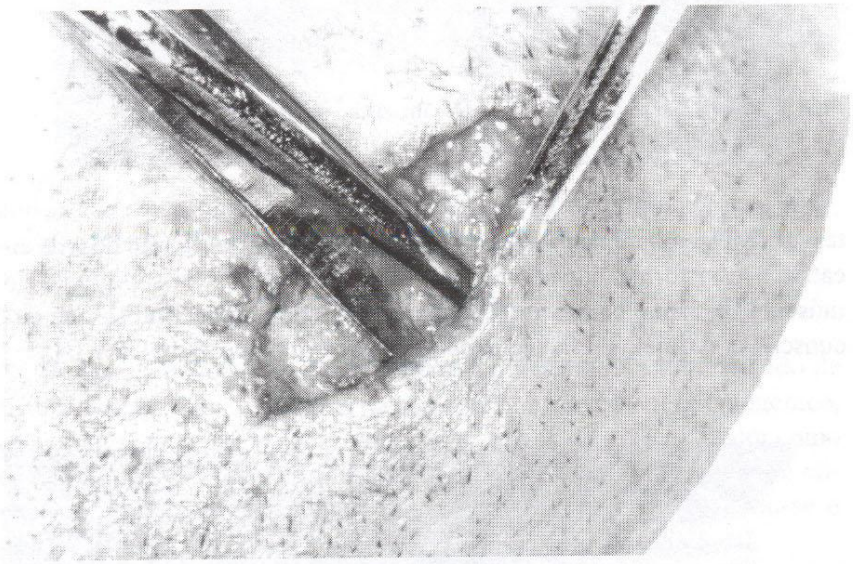

FIGURA 5 - Divulsão com tesoura romba delicada para obtenção de elasticidade da pele ao redor da cicatriz facial.

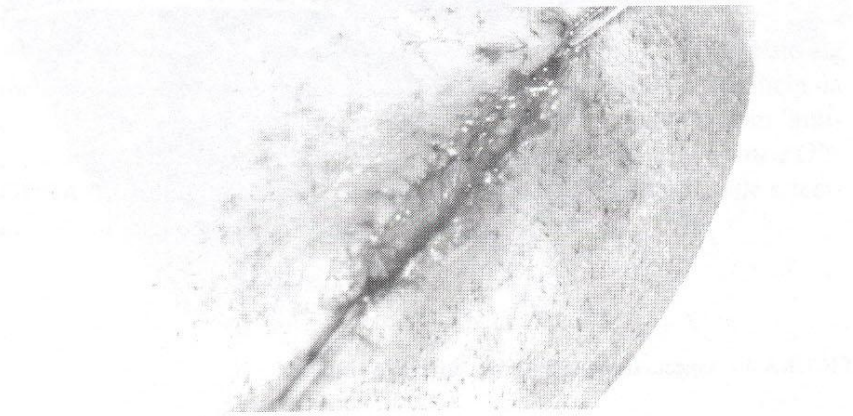

FIGURA 6 - Utilização de afastadores para distenção da incisão, assumindo padrão linear.

1 Scandicaine 2% Especial – DFL.
2 Vicryl. Ethicon. Johnson & Johnson
3 Mononylon. Ethicon. Johnson & Johnson
4 Amoxil. SmithKline Beecham.
5 Voltaren 50 - Novartis

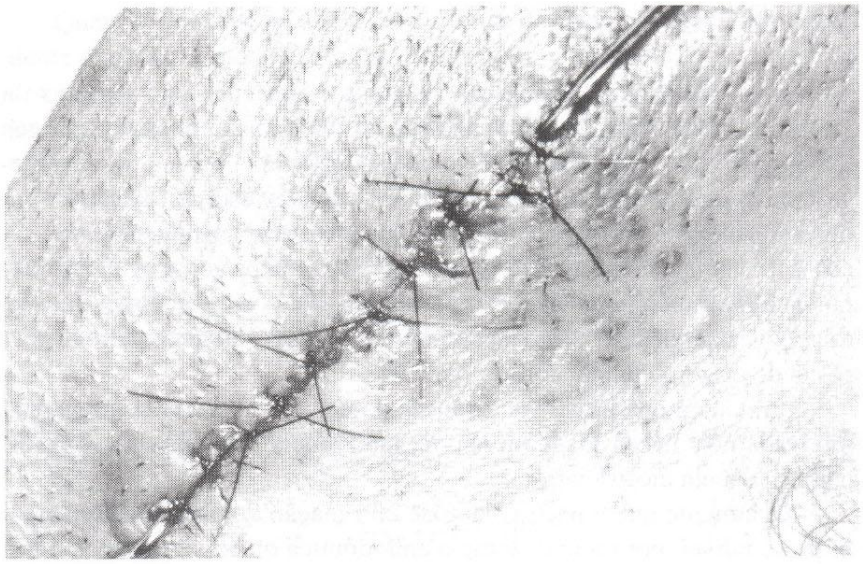

FIGURA 7 - Sutura com Naílon 5-0.

No período pós-operatório, o paciente foi medicado com amoxacilina[4] 500mg, sendo 01 cápsula a cada 8 horas, durante 07 dias e diclofenaco sódico[5] 50mg, 01 comprimido a cada 08 horas, durante 05 dias. O processo de reparo transcorreu dentro da normalidade, estando o paciente com 12 meses de controle e evolução satisfatória (FIGURA 08).

FIGURA 8 - Aspecto estético com 01 ano de pós-operatório.

DISCUSSÃO

Parece claro que na literatura existe um consenso nos aspectos da etiopatogenia das fístulas cutâneas. Desde 1973, Sakamoto & Stratigos lembravam que, apesar de menos comum, a fístula cutânea desenvolve-se a partir de infecções dentais. Doze anos depois, esta afirmação foi ratificada pelo trabalho de Sharma et al. (1985), uma vez que, dentre os 65 casos de fístula cutânea, cerca de 70% tiveram sua origem em cáries dentais que levaram à uma degeneração pulpar com posterior abscesso e fístula. No caso relatado, a fístula cutânea teve origem também em um abscesso de origem dental causado por cárie.

O tratamento das fístulas cutâneas parece causar certa controvérsia, motivada pela necessidade ou não da intervenção cirúrgica para resolução da seqüela cicatricial.

Obviamente que a necessidade de eliminação do agente infectante é imprescindível, por meio de terapia endodôntica ou exodôntica, uma vez que a fístula cutânea somente existe em função da degeneração e contaminação pulpar.

Bender & Seltzer (1961) e Mayne (1996) defenderam que o tratamento endodôntico isoladamente resolve o problema da fístula, sem a necessidade de se recorrer a tratamento cirúrgico adicional. Outros autores, no entanto, lembraram que, apesar da eficácia da terapia endodôntica ou exodôntica sobre o processo, a cicatriz facial remanescente pode necessitar de revisão cirúrgica (Partch, 1947; Sharma et al. 1985; Chueng et al., 1996; Al-Kandari et al., 1993; Duarte et al., 1998).

Portanto, parece-nos lícito abordar esta discussão como duas situações distintas, sendo uma o tratamento do processo crônico, que se resolve com a eliminação do agente infectante, e outra que é o tratamento da seqüela cicatricial.

Do ponto de vista do tratamento da cicatriz, enfatizamos a necessidade da abordagem cirúrgica, desde que se verifique o comprometimento estético e, principalmente, que o paciente esteja motivado a submeter-se a um procedimento mais invasivo.

O caso relatado ratifica essa dicotomia entre as formas terapêuticas, deixando claro que, após a exodontia dos elementos do arco inferior esquerdo, não mais encontramos secreção purulenta, bem como a fístula permanecia fechada, restando somente a cicatriz facial disforme, o que motivou o paciente a procurar uma resolução para o problema estético.

A ocorrência da cicatriz facial após a existência da fístula cutânea decorre de a fístula ser revestida internamente por tecido granulomatoso ou epitélio (Çaliskan et al., 1995), levando à formação de um cordão fibroso que se estende desde osso até pele produzindo uma depressão nesta (Kwapis; Baker, 1956) em função da contração cicatricial dos tecidos que revestem o trajeto fistuloso. Talvez por isso, técnicas baseadas somente na desinserção cirúrgica do cordão fibroso, não resolvam todos os casos.

Quando é necessária a revisão cirúrgica da cicatriz facial, parece prudente que esta seja conduzida por acesso externo, através de incisão elíptica ao redor da cicatriz, o que permite a remoção da porção cutânea alterada, bem como de todo o cordão fibroso. Desta forma, não é necessário o acesso intra-bucal para remoção do referido cordão, como preconizou Partch em 1947.

Em síntese, quando a drenagem externa ocorre, o tratamento deve incluir duas etapas: na primeira, visando à resolução do processo infeccioso e, na segunda, pode-se proceder à revisão cirúrgica da cicatriz facial, caso esta represente um fator de descontentemento para o paciente.

GONÇALVES, Eduardo Sanches et al. Surgical review of facial scar due to cutaneous sinus tract caused by odontogenic abscess. *Salusvita,* Bauru, v. 19, n.1, p.125 - 134, 2000.

ABSTRACT

Cutaneous sinus tract caused by spontaneous drainage of odontogenic abscess can result in facial scar formation. It can develop from a degenerative pulp process usually caused by dental caries. This pulp degeneration, in turn, can lead to an infectious process that goes through internal tissues until it becomes aparent. The treatment for the cutaneous sinus tract can be endodontic or use extraction when it is not possible to preserve the tooth, and a subsequent surgical review of the facial scar. The authors analize a case of review of scar surgery, focusing on its etiological aspects, evolution and treatment.

Key Words: cutaneous sinus tract, surgical review.

REFERÊNCIAS BIBLIOGRÁFICAS

AL-KANDARI, A. M. et al. Cutaneous sinus tracts of dental origin to the chin and cheek: case reports. *Quintessence International,* Lombard. v. 24, n. 10, p. 729-733, oct. 1993.

BENDER, I. B., SELTZER, S. The oral fistula: its diagnosis and treatment. *Oral Surgery Oral Medicine Oral Pathology,* St. Louis. v.14, n. 11, p. 1367-1376, nov. 1961.

ÇALISKAN, M. K. et al. Treatment of extraoral sinus tracts from traumatized teeth with apical periodontitis. *Endod. Dent. Traumatol,* Copenhagen. v. 11, 115-120, nov. 1995.

CHAN, C. et al. Cutaneous sinus tract caused by vertical root fracture. *J. Endodontics.* Chicago. v. 23, n. 9, p. 593-595, sept. 1997.

CHUENG, L. K.et al. An unusual facial sinus. *Australian Dental Journal,* Sidney. v. 41. n. 1, p. 6 - 8, jan. 1996.

DUARTE, C. A. et al. Cirurgia estética de fístula cutânea de origem dentária. *Revista da Associação Paulista dos Cirurgiões Dentistas,* São Paulo. v. 52, n. 6, p. 447-450, nov/dez. 1998.

KWAPIS, B. W., BAKER, W. D. Cutaneous fistula of dental origin. *J. Oral Surg.,* Chicago. v.14, p. 319-323, 1956.

MAYNE, J. R. An unusual facial sinus. Letter. *Australian Dental Journal,* Sidney. v. 41, n. 3, p. 212, 1996.

PARTCH, C. *Enfermidades quirurgicas de la boca, dientes y maxilares.* 2. ed. Barcelona: Labor, p.194-195, 1947.

SAKAMOTO, E., STRATIGOS, G. T. Bilateral cutaneous sinus tracts of dental etiology: report of a case. *J. Oral Surg.* Chicago, v. 31, p. 701-704, sept. 1973.

SHARMA, J. K. et al. Extraoral sinus and its management. *Int. J. Oral Surg.,* Copenhagem, v. 14, p. 346-349, 1985.

GONÇALVES, Eduardo Sanches et al. Revisão de cicatriz decorrente de fístula cutânea causada por abscesso odontogênico. *Salusvita,* Bauru, v. 19, n.1, p.125 - 134, 2000.