Revisão cirúrgica do retalho faríngeo

Carolina Macedo Battaiola[1]
Renata Paciello Yamashita[2]

[1]Fonoaudióloga mestranda do Programa de Pós-Graduação em Ciências da Reabilitação, área de concentração: Distúrbios da Comunicação Humana do Hospital de Reabilitação de Anomalias Craniofaciais da Universidade de São Paulo (HRAC– USP), Bauru-SP.
[2]Fonoaudióloga do Setor de Fonoaudiologia e do Laboratório de Fisiologia do HRAC-USP; Doutora em Distúrbios da Comunicação Humana pelo HRAC–USP, Baur-SP.

Recebido em: 14/06/2004.
Aceito em: 24/11/2004.

BATAIOLLA, Carolina Macedo; YAMASHITA, Renata Paciello. Revisão cirúrgica do retalho faríngeo. *Salusvita*, Bauru, v. 24, n. 1, p. 75-85, 2005.

RESUMO

O retalho faríngeo de pedículo superior é a técnica cirúrgica mais utilizada para a correção da disfunção velofaríngea (DVF). Consiste na construção de uma ponte de tecido miomucoso, unindo o palato mole à parede posterior da faringe, delimitando dois orifícios laterais. Embora seja considerada a mais efetiva no tratamento da DVF, a cirurgia pode sofrer modificações durante a cicatrização, podendo levar à recorrência da hipernasalidade ou ao aparecimento de queixas respiratórias inexistentes antes da cirurgia. Nestes casos, faz-se necessária a revisão da cirurgia. O objetivo deste estudo foi investigar as causas que levaram à indicação da revisão cirúrgica do retalho faríngeo no HRAC-USP. Para a realização deste trabalho foram analisados os prontuários dos pacientes, que foram submetidos à revisão cirúrgica do retalho faríngeo de outubro de 1980 a maio de 2003, e os resultados da avaliação perceptivo-auditiva e nasofaringoscópica pré-revisão cirúrgica do retalho faríngeo. Entre os 93 pacientes que participaram do estudo, 61,3% necessitaram da revisão do retalho faríngeo porque passaram a apresentar queixas respiratórias após a cirurgia, 34,4% porque permaneceram com sintomas de disfunção velofaríngea após o retalho faríngeo e 4,3% porque passaram a apresentar queixas respiratórias e ainda continuaram com sintomas de disfunção velofaríngea após a cirurgia. O aparecimento de queixas respiratórias após a cirurgia do retalho faríngeo foi a principal causa que levou à indicação da revisão cirúrgica do retalho faríngeo.

PALAVRAS-CHAVE: fissura palatina; cirurgia; insuficiência velofaríngea

BATTAIOLA, Carolina Macedo; YAMASHITA, Renata Paciello. Revisão cirúrgica do retalho faríngeo. *Salusvita,* Bauru, v. 24, n. 1, p. 75-85, 2005.

INTRODUÇÃO

Uma certa parcela de pacientes com fissura palatina, mesmo após a correção cirúrgica primária do palato, continua apresentando sintomas de disfunção velofaríngea (DVF) (BARDACH, 1995; WITT et al., 1998). Os principais sintomas da DVF, na fala são: a hipernasalidade, a emissão de ar nasal, os distúrbios articulatórios compensatórios e a fraca pressão intra-oral (WITZEL, 1995; TRINDADE; TRINDADE JUNIOR, 1996; PETERSON-FALZONE et al., 2001; KUMMER, 2001). Quando a cirurgia primária do palato falha em eliminar os sinais clínicos da DVF, torna-se necessária uma cirurgia secundária de palato, que tem como objetivo estreitar o orifício velofaríngeo a fim de permitir o seu completo fechamento, eliminando as conseqüências da disfunção velofaríngea (SHPRINTZEN, 1995). Várias são as técnicas descritas na literatura para a correção da DVF, sendo que a mais utilizada é o retalho faríngeo de pedículo superior. Tal técnica, que é utilizada de rotina no Hospital de Reabilitação de Anomalias Craniofaciais da Universidade de São Paulo (HRAC-USP), consiste na elevação de um retalho da parede posterior da faringe que é unido ao palato mole, constituindo uma ponte entre ambos e delimitando dois orifícios laterais. Estes dois orifícios criados lateralmente ao retalho representam o aspecto de maior importância na cirurgia, pois devem ser construídos de tal forma que tenham diâmetro e permeabilidade adequados para permitir, em repouso, a respiração nasal eficiente. Ao mesmo tempo, devem se ocluir durante a produção dos fonemas orais da fala, impedindo o escape de ar nasal e a hipernasalidade. Para que essa oclusão ocorra é fundamental a presença do movimento medial das paredes laterais da faringe. Desta forma, o retalho deve ser construído na altura em que este movimento medial ocorre com maior intensidade. Outro dado que aponta para o sucesso da cirurgia é a determinação da largura do retalho por avaliação instrumental pré-operatória, considerando a intensidade do movimento das paredes laterais da faringe (ROCHA, 1997).

Muitos autores consideram que o retalho faríngeo é o procedimento mais efetivo para a correção da DVF, principalmente nos casos mais severos. Por outro lado, é a técnica que mais freqüentemente está associada ao aparecimento de obstrução das vias aéreas respiratórias e apnéia obstrutiva do sono (THURSTON et al., 1980; BAROT et al., 1986; SHPRINTZEN, 1988; LESAVOY et al., 1996; PEÑA et al., 2000; SLOAN, 2000). A obstrução nasal secundária ao

retalho faríngeo resulta da mudança nas estruturas anatômicas das vias aéreas superiores, podendo ocorrer de forma parcial ou total. Isto acarreta a mudança do modo respiratório nasal habitual para o modo oral e, algumas vezes, a conseqüência na fala percebida como a hiponasalidade (CAOUETTE-LABERGE et al., 1992).

Atualmente, com os avanços tecnológicos da nasofaringoscopia e da videofluoroscopia é possível diagnosticar com maior precisão o grau da DVF e definir a largura do retalho e a altura mais adequada para sua inserção. Entretanto, tanto o retalho quanto os orifícios laterais podem sofrer modificações após a cirurgia devido à cicatrização. Se o processo de cicatrização e contração dos tecidos não pode ser controlado e as mudanças pós-operatórias no tamanho e forma dos orifícios e do retalho são imprevisíveis, em alguns casos, pode haver à recorrência da hipernasalidade ou à obstrução das vias aéreas respiratórias (FRIEDMAN et al., 1992; BARDACH, 1995). Nesses casos, uma nova cirurgia, denominada revisão do retalho faríngeo torna-se necessária para corrigir as falhas do retalho.

Quando ocorre estreitamento do retalho faríngeo, necrose parcial ou total ou ainda deiscência do retalho, os orifícios laterais ficam muito grandes permanecendo, assim, a DVF e a hipernasalidade (BARDACH, 1995). Nesses casos é necessária a construção de um novo retalho ou o estreitamento dos orifícios laterais (BARONE et al., 1994; WITT et al., 1998).

O insucesso do retalho faríngeo pode ser ainda decorrente do tamanho reduzido dos orifícios laterais que se tornam insuficientes para manter a respiração nasal de repouso. Nesses casos poderá ocorrer ronco, respiração oral, apnéia obstrutiva do sono e hiponasalidade na fala. Esses sintomas podem aparecer imediatamente após a cirurgia, como conseqüência das mudanças na anatomia e fisiologia do esfíncter velofaríngeo. Quando esses sintomas persistem ao longo do tempo, é necessária a revisão da cirurgia, priorizando-se a respiração em detrimento da fala. Um dos procedimentos mais utilizados nestes casos é o aumento dos orifícios laterais do retalho ou a redução da largura do retalho faríngeo (BAROT et al., 1986). Nos casos mais severos é indicada a ressecção total do retalho, que pode levar à hipernasalidade recorrente. Segundo Lesavoy et al. (1996) a obstrução de vias aéreas superiores após a cirurgia de retalho faríngeo é freqüente, embora temporária, e a alta incidência de obstrução de vias aéreas superiores provavelmente é decorrente do edema e da alteração na anatomia faríngea. O aparecimento de sintomas respiratórios após a cirurgia de retalho faríngeo tem sido bastante valorizado e tratado atualmente, e, segundo a literatura, todas as técnicas apresentam riscos de falhar na resolução dos problemas de fala ou de levar à obstrução respiratória secundária (WELLS et al., 1999; PEÑA et al., 2000).

Do exposto acima, pretendeu-se nesse estudo verificar as causas que levaram à indicação da revisão cirúrgica do retalho faríngeo no HRAC-USP.

BATTAIOLA, Carolina Macedo; YAMASHITA, Renata Paciello. Revisão cirúrgica do retalho faríngeo. *Salusvita,* Bauru, v. 24, n. 1, p. 75-85, 2005.

MÉTODO

Foi realizada a análise dos prontuários de todos os pacientes que foram submetidos à revisão cirúrgica de retalho faríngeo no HRAC-USP, em outubro de 1980 a maio de 2003.

Para o levantamento das causas que levaram à indicação da revisão cirúrgica foram analisadas as avaliações perceptivo-auditiva da fala e nasofaringoscópica, além do levantamento das queixas respiratórias relatadas pelos pacientes antes da revisão cirúrgica do retalho faríngeo. Para fins de análise, foram considerados os seguintes aspectos das avaliações perceptivo-auditiva e nasofaringoscópica:

Avaliação perceptivo-auditiva

– *Ressonância*: classificada em normal, hipernasal, hiponasal, normal e ressonância mista (presença de hipernasalidade e hiponasalidade).

– *Emissão de ar nasal*: presença ou ausência de emissão de ar nasal detectada no teste de emissão nasal (teste do espelho).

– *Distúrbio Articulatório Compensatório (DAC)*: presença ou ausência de distúrbios articulatórios compensatórios.

– *Sintomas Respiratórios*: o levantamento das queixas respiratórias após a cirurgia foi realizado em entrevista com o paciente durante a avaliação perceptivo-auditiva.

Avaliação Nasofaringoscópica

– *Orifícios laterais do retalho em repouso*: classificados em permeáveis, obstruídos parcialmente uni ou bilateralmente e obstruídos totalmente uni ou bilateralmente.

– *Fechamento Velofaríngeo*: presença de fechamento velofaríngeo em um ou nos dois orifícios, ausência de fechamento velofaríngeo em um ou nos dois orifícios.

RESULTADOS

De outubro de 1980 a maio de 2003 foram realizadas 2.451 cirurgias de retalho faríngeo no HRAC-USP. Desse total, somente 93 foram submetidos à revisão cirúrgica do retalho faríngeo, totalizando 3,8%. Essa ocorrência reduzida de revisão cirúrgica pode ser explicada por uma série de fatores, entre eles: pacientes que não retornaram para avaliação pós-cirúrgica do retalho faríngeo; pacientes que não têm interesse na realização da revisão cirúrgica, mesmo quando esta é indicada; pacientes que foram encaminhados para adaptação de prótese de palato (bulbo) nos orifícios do retalho; além dos casos que foram bem sucedidos com a cirurgia do retalho faríngeo.

Os pacientes foram divididos em 3 grupos: *grupo I,* composto por 57 pacientes (61,3%) que foram submetidos à revisão cirúrgica do retalho faríngeo porque passaram a apresentar dificuldades respiratórias após a cirurgia; *grupo II,* composto por 32 pacientes (34,4%) que foram submetidos à revisão porque continuaram apresentando sintomas de DVF após a cirurgia; e *grupo III*, composto por 4 pacientes (4,3%) que foram submetidos à revisão por apresentarem dificuldades respiratórias e sintomas da DVF após a cirurgia (FIGURA 1).

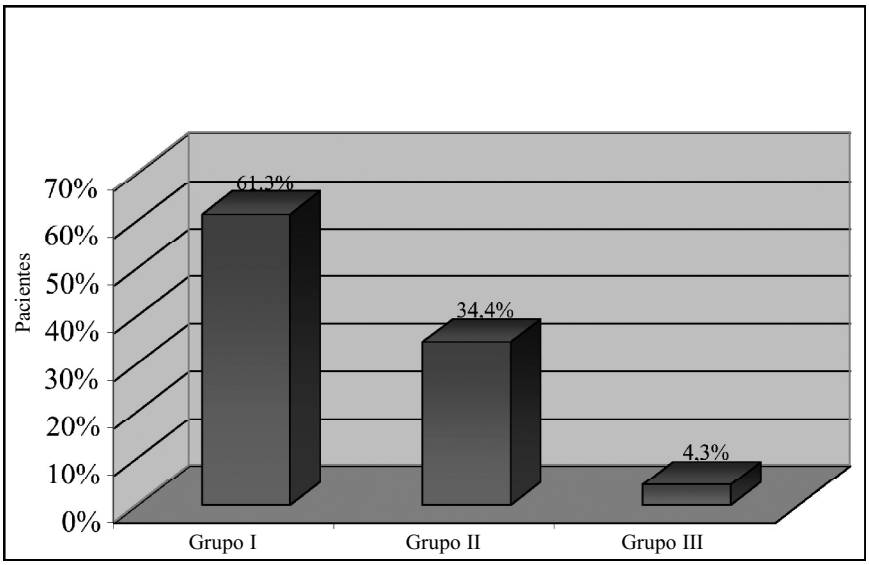

FIGURA 1 – Porcentagem dos pacientes dos grupos I, II e III.

Cabe ressaltar que em 10 pacientes (17,75%) foram necessárias duas revisões cirúrgicas, sendo em 2 pacientes por persistência da DVF e em 8 por dificuldades respiratórias após a primeira revi-

são cirúrgica. As TABELAS 1 e 2 mostram os resultados das avaliações perceptivo-auditiva e nasofaringoscópica respectivamente dos pacientes dos grupos I, II e III. As queixas respiratórias relatadas pelos pacientes dos 3 grupos após a cirurgia foram*: grupo I:* respiração oral = 27 pacientes, ronco durante o sono = 24, obstrução nasal bilateral ou unilateral = 30, sialorréia durante o sono = 3, cansaço excessivo ao realizar exercícios físicos = 4, sensação de obstrução respiratória durante o sono = 4, cefaléia = 1, dificuldade respiratória durante a alimentação = 1, falta de ar durante o dia = 1 e respiração ruidosa = 1; *grupo II:* respiração oral = 7 pacientes, obstrução nasal = 2 pacientes e ronco durante o sono =2 pacientes; *grupo III:* obstrução nasal = 3 pacientes e respiração oral = 1 paciente. Cabe ressaltar que, no levantamento das queixas respiratórias, um mesmo paciente pode ter relatado mais de um dos sintomas respiratórios descritos acima.

TABELA 1 – Resultados da avaliação perceptivo-auditiva do grupo I, II e III.

Grupos	Sintomas Respiratórios	Ressonância					EAN			DAC	
		Hiper	Hipo	NL	M	S/D	P	A	S/D	P	A
Grupo I (n=57)	100%	15,79 %	56,14 %	17,54 %	1,75 %	8,77 %	73,68 %	19,30 %	7,02 %	43,86 %	56,14 %
Grupo II (n=32)	34,38%	90,63 %	0%	0%	0%	9,38 %	100%	0%	0%	50%	50%
Grupo III (n=4)	100%	75%	0%	0%	25%	0%	100%	0%	0%	100%	0%

TABELA 2 – Resultados da avaliação nasofaringoscópica dos grupos I, II e III.

Nasofaringoscopia							
Grupos	OVF Repouso				FVF		
	Ot	Op	Per	S/D	P	A	S/D
Grupo I (n=57)	24,57%	50,87%	15,79%	8,77%	42,11%	12,28%	45,61%
Grupo II (n=32)	0%	0%	100%	0%	0%	93,75%	6,25%
Grupo III (n=4)	25%	50%	25%	0%	0%	100%	0%

OVF: orifício velofaríngeo; ot: totalmente obstruído; per: permanente; A: ausente; FVF: fechamento velofaríngeo: op: parcialmente obstruído; p: presente; S/D: sem dados.

DISCUSSÃO

O retalho faríngeo tem sido a técnica cirúrgica mais utilizada há muitos anos (WITT et al., 1998) e é considerada a técnica mais eficiente para a correção dos sintomas da DVF, especialmente nos casos mais severos (SLOAN, 2000). O diagnóstico da DVF e a indicação da cirurgia de retalho faríngeo são realizados com base na avaliação perceptivo-auditiva da fala e na avaliação instrumental. No HRAC-USP utiliza-se a nasofaringoscopia de rotina para o planejamento da cirurgia de retalho faríngeo, que permite a avaliação anatômica e fisiológica das estruturas do esfíncter velofaríngeo durante a fala (SHPRINTZEN, 1995; PETERSON-FALZONE et al., 2001; KUMMER, 2001). A presença do movimento das paredes laterais da faringe é fundamental para a escolha da cirurgia de retalho faríngeo na correção da DVF (ARGAMASO et al., 1980; ROCHA, 1997). Entretanto, mesmo com as informações detalhadas fornecidas pelo exame instrumental, em alguns casos, a cirurgia do retalho faríngeo falha na eliminação da DVF, persistindo os sintomas na fala. Conforme já mencionado, uma vez que a contração dos tecidos durante a cicatrização não pode ser controlada, o tamanho dos orifícios pode mudar após a cirurgia. Além disso, o retalho também tende a contrair durante a cicatrização, mudando sua largura e espessura. No presente estudo, 38,7% dos pacientes (grupo II + grupo III) necessitaram da revisão cirúrgica do retalho faríngeo por apresentarem DVF persistente, sendo que todos apresentaram hipernasalidade e emissão de ar nasal e nenhum paciente apresentava fechamento velofaríngeo completo após o retalho. Quando os orifícios laterais ficam muito amplos ou o retalho fica acima ou abaixo do nível de melhor constrição das paredes laterais da faringe, o fechamento velofaríngeo não ocorre e a hipernasalidade persiste. Nesses casos é necessária a revisão cirúrgica, sendo que o procedimento cirúrgico pode envolver o estreitamento dos orifícios laterais ou a construção de um novo retalho, quando esse é muito estreito (BARDACH, 1995), ou ainda o reposicionamento do retalho na altura correta. No presente estudo, nenhum paciente que permaneceu com DVF, apresentava fechamento velofaríngeo após a cirurgia. Ainda que não fosse objetivo do presente estudo, os achados nasofaringoscópicos nos forneceram também dados sobre os procedimentos cirúrgicos a serem realizados na revisão cirúrgica do retalho, que incluíram, nesses casos, estreitamento de um ou ambos os orifícios laterais, reposicionamento do retalho na altura correta e ressecção total do retalho faríngeo. Um outro aspecto importante que pode contribuir para o insucesso do retalho, nos casos de DVF persistente, é a presença de DACs. Existe uma relação direta entre a presença de DAC e o fun-

cionamento do esfíncter velofaríngeo. É sabido que indivíduos com DVF desenvolvem articulações compensatórias. Como os DACs, ocorrem em pontos alternativos do trato vocal que muitas vezes são abaixo do nível de fechamento velofaríngeo, os movimentos das estruturas do esfíncter velofaríngeo são pobres ou inexistentes na presença deles. Assim, mesmo com o retalho, que favorece o fechamento velofaríngeo, se o paciente utiliza substituição dos fonemas pelos DACs, o fechamento velofaríngeo não ocorrerá e a hipernasalidade e outros sintomas da DVF poderão persistir. Em outras palavras, a mudança da estrutura anatômica não muda a função. A cirurgia de retalho faríngeo pode fornecer ao indivíduo uma anatomia da velofaringe favorável para conseguir o fechamento velofaríngeo adequado, porém o paciente necessita de terapia de fala para aprender como utilizar esta estrutura anatômica para conseguir o fechamento velofaríngeo durante a fala (KUMMER, 2001). No presente estudo verificou-se que metade dos pacientes do grupo II e todos os pacientes do grupo III apresentavam DAC, o que pode ter contribuído, pelo menos em parte, para a ausência do fechamento velofaríngeo e, conseqüentemente, para o insucesso do retalho faríngeo nesses casos.

A obstrução mecânica criada pelo retalho faríngeo torna-se um procedimento não-fisiológico, uma vez que cria uma estrutura anatômica que normalmente não existe. Embora por um lado pode beneficiar a fala, por outro pode prejudicar outras funções. Além disso, a contração cicatricial pode afetar o tamanho e a forma do retalho e dos orifícios laterais, não sendo possível, então, o completo controle dos orifícios. Em alguns casos, os orifícios podem ficar muitos estreitos. O retalho faríngeo é a técnica cirúrgica que mais freqüentemente está associada ao aparecimento de dificuldades respiratórias conseqüentes da obstrução das vias aéreas respiratórias (GRAY, 1990; LESAVOY et al., 1996; WELLS et al., 1999; PEÑA et al., 2000). Recentemente foi realizado um estudo no Laboratório de Fisiologia do HRAC-USP (YAMASHITA, 2003) com o objetivo de verificar o efeito da cirurgia de retalho faríngeo sobre as dimensões internas nasais e correlacionar esses achados com o aparecimento de queixas respiratórias após a cirurgia. A autora verificou o aparecimento ou agravamento de queixas respiratórias, como respiração oral, ronco e sensação de obstrução respiratória no sono em 36% dos pacientes a longo prazo. Constatou ainda, a redução das dimensões nasofaríngeas para níveis subnormais em alguns casos. São freqüentes o aparecimento de sintomas de obstrução das vias aéreas nasais, tais como: obstrução nasal, ronco, respiração oral e dificuldades respiratórias no sono, imediatamente após a cirurgia como conseqüência da súbita mudança na estrutura anatômica da nasofaringe associada ao edema pós-operatório. Entretanto, esses sintomas respiratório-

rios podem persistir ao longo do tempo (JORGE, 2002; YAMASHITA, 2003) e podem variar quanto à sua gravidade, chegando, em alguns casos, ao aparecimento da apnéia obstrutiva do sono (BARDACH, 1995). No presente estudo verificou-se uma alta porcentagem de pacientes que necessitaram da revisão cirúrgica do retalho porque passaram a apresentar queixas respiratórias após a cirurgia. A revisão cirúrgica, nesses casos, consiste na ampliação de um ou ambos os orifícios laterais do retalho em tamanho suficiente para permitir a respiração nasal de repouso. Nos casos mais severos, ou quando a ampliação dos orifícios falha na resolução da obstrução respiratória, torna-se necessária a ressecção total do retalho faríngeo. Nesses casos é possível a recorrência da hipernasalidade (BARDACH, 1995). Neste estudo, 24,57% dos pacientes apresentavam obstrução total de um orifício; 29,5%, obstrução parcial de ambos os orifícios e 21,3%, obstrução parcial de um orifício, com queixas de respiração oral, ronco durante o sono, obstrução nasal bilateral ou unilateral, sialorréia durante o sono, cansaço excessivo ao realizar exercícios físicos, sensação de obstrução respiratória durante o sono, cefaléia, entre outras. Além disso, a maioria dos pacientes desses grupos apresentava hiponasalidade – outro sintoma indicativo da presença de orifícios muito estreitos. A revisão cirúrgica do retalho faríngeo, nesses casos, incluiu a ampliação de um ou ambos os orifícios laterais ou a ressecção total do retalho faríngeo. Nesses casos, o restabelecimento de uma respiração adequada torna-se prioridade sobre a correção da fala, uma vez que as conseqüências das dificuldades respiratórias, principalmente durante o sono, são mais prejudiciais à saúde do paciente que a voz hipernasal.

CONCLUSÃO

Os resultados do presente estudo permitem concluir que, embora a DVF persistente tenha sido observada em parcela considerável dos pacientes que foram indicados para a revisão cirúrgica do retalho, o aparecimento de queixas respiratórias, causadas provavelmente pela obstrução das vias aéreas, foi a principal causa da indicação da revisão cirúrgica do retalho faríngeo no HRAC-USP.

REFERÊNCIAS

1. ARGAMASO, R. V. et al. The role of lateral pharyngeal wall movement in pharyngeal flap surgery. *Plast Reconstr Surg.*, Baltimore, v. 66, n. 2 p. 214-219, Aug. 1980.

2. BARDACH, J. Secondary surgery for velopharyngeal insufficiency. In: SHPRINTZEN, R. J.; BARDACH, J. *Cleft palate speech management*: a multidisciplinary approach. Saint Louis: Mosby, 1995. p. 277-294.

3. BARONE, C. M. et al. Pharyngeal flap revisions: flap elevation from a scarred posterior pharynx. *Plast Reconstr Surg.,* Baltimore, v. 93, n. 2, p. 279-284, Feb. 1994.

4. BAROT, L. R.; COHEN, M. A.; LAROSSA, D. Surgical indications and techniques for posterior pharyngeal flap revision. *Ann Plast Surg.,* Boston, v. 16, n. 6, p. 527-531, June 1986.

5. CAOUETTE-LABERGE, L. et al. Long-term follow-up after division of a pharyngeal flap for sever nasal obstruction. *Cleft Palate Craniofac J.*, Pittsburgh, v. 29, n. 1, p. 29-27, Jan. 1992.

6. FRIEDMAN, H.I. et al. Augmentation of the failed pharyngeal flap. *Plast Reconstr Surg.*, Baltimore, v. 90, n. 2, p. 314-318, Aug. 1992.

7. GRAY, S. Airway obstruction and apnea in cleft palate patients. In: BARDACH, J.; MORRIS, H. L. *Multidisciplinary management of cleft lip and palate.* Philadelphia: WB Sauders, 1990. p. 418-425.

8. JORGE, J. C. *Influência da cirurgia de retalho faríngeo na saturação de O_2 arterial em indivíduos com fissura labiopalatina*. 2002. 97 p. Dissertação (Mestrado em Distúrbios da Comunicação Humana)–Hospital de Reabilitação de Anomalias Craniofaciais, Universidade de São Paulo, Bauru, 2002.

9. KUMMER, A. W. Velopharyngeal dysfunction (VPD) and resonance disorders. In: KUMMER, A. W. *Cleft palate and craniofacial anomalies*: the effects on speech and resonance. San Diego: Singular, 2001. p. 145-176.

10. LESAVOY, M. A. et al. Upper airway obstruction after pharyngeal flap surgery. *Ann Plast Surg.*, Boston, v. 36, n. 1, p. 26-32, Jan. 1996.

11. PEÑA, M. et al. Perioperative airway complications following pharyngeal flap palatoplasty. *Ann Otol. Rhinol. Laryngol.*, Saint Louis, v. 109, n. 9, p. 808-811, Sept. 2000.

12. PETERSON-FALZONE, S. J.; HARDIM-JONES, M. A.; KARNELL, M. P. Communication disorders associated with cleft palate. In: _____. *Cleft palate speech.* Saint Louis: Mosby, 2001. p. 162-198.

13. ROCHA, D. L. Tratamento cirúrgico da insuficiência velofaríngea. In: ALTMANN, E. B. C. *Fissuras labiopalatinas*. Carapicuiba: Pró-Fono, 1997. p. 195-210.

14. SHPRINTZEN, R. J. Pharyngeal flap surgery and the pediatric upper airway. *Int. Anesthesiol. Clin.,* Boston, v. 26, n. 1, p. 79-88, Spring 1988.

BATTAIOLA, Carolina Macedo; YAMASHITA, Renata Paciello. Revisão cirúrgica do retalho faríngeo. *Salusvita,* Bauru, v. 24, n. 1, p. 75-85, 2005.

15. _____. The use of information obtained from speech and instrumental evaluations in treatment planning for velopharyngeal insufficiency. In: SHPRINTZEN, R. J.; BARDACH, J. *Cleft palate speech management*: a multidisciplinary approach. Saint Louis: Mosby, 1995. p. 257-276.

16. SLOAN, G. M. Posterior pharyngeal flap and sphincter pharyngoplasty: the state of the art. *Cleft Palate Craniofac J.*, Pittsburgh, v. 37, n. 2, p. 112-121, Mar. 2000.

17. THURSTON, J. B. et al. Nasal obstruction as a complication of pharyngeal flap surgery. *Cleft Palate Craniofac J.*, Pittsburgh, v. 17, n. 2, p. 148-154, Apr. 1980.

18. TRINDADE, I. E. K.; TRINDADE JUNIOR, A. S. Avaliação funcional da inadequação velofaríngea. In: CARREIRÃO, S.; ZANINI, A. S. *Tratamento das fissuras labiopalatinas.* Rio de Janeiro: Revinter, 1996. p. 223-235.

19. WELLS, M. D.; VU, T. A.; LUCE, E. A. Incidence and sequelae of nocturnal respiratory obstruction following posterior pharyngeal flap operation. *Ann Plast Surg.*, Boston, v. 43, n. 3, p. 252-257, Sept. 1999.

20. WITT, P. D.; MYCKATYN, T.; MARSH, J. L. Salvaging the failed pharyngoplasty: intervention outcome. *Cleft Palate Craniofac J.*, Pittsburgh, v. 35, n. 5, p. 447-52, Sept. 1998.

21. WITZEL, M. A. Communicative impairment associated with clefting. In: SHPRINTZEN, R. J, BARDACH, J. *Cleft palate speech management*: a multidisciplinary approach. Saint Louis: Mosby, 1995. p. 137-166.

22. YAMASHITA, R. P. *Dimensões nasofaríngeas e queixas respiratórias em indivíduos com insuficiência velofaríngea submetidos à cirurgia de retalho faríngeo.* 2003. 76f. Tese (Doutorado em Distúrbios da Comunicação Humana)–Hospital de Reabilitação de Anomalias Craniofaciais, Universidade de São Paulo, Bauru, 2003.