DISPOSITIVOS DE FIXAÇÃO NAS FRATURAS MANDIBULARES: RELATO DE CASO

Fixation devices in fractures of the jaw: case report

Renato dos Santos[1]
Alessandra Kuhn Dall'Magro[2]
Eduardo Dall'Magro[3]
Nathália Louize Silva[4]
João Paulo De Carli[5]

[1]Cirurgião-Dentista, Universidade de Passo Fundo, Passo Fundo, Rio Grande do Sul, Brasil.

[2]Mestre em Ciências Médicas - UFRGS, Porto Alegre, Rio Grande do Sul, Brasil.

[3]Doutor em Materiais Dentários, Universidade de Campinas, Campinas, São Paulo, Brasil.

[4]Cirurgiã-Dentista, Universidade de Passo Fundo, Passo Fundo, Rio Grande do Sul, Brasil.

[5]Doutor em Estomatologia, PUC/PR, Curitiba, Paraná, Brasil.

Recebido em: 16/04/2015
Aceito em: 04/08/2015

SANTOS, Renato dos *et al*. Dispositivos de fixação nas fraturas mandibulares: relato de caso. *SALUSVITA*, Bauru, v. 34, n. 2, p. 307-316, 2015.

RESUMO

Objetivo: este estudo objetiva relatar um caso clínico de paciente com fratura mandibular submetido a cirurgia bucomaxilofacial, ressaltando os métodos e dispositivos utilizados no procedimento. **Relato de caso:** paciente masculino, 20 anos de idade, leucoderma, procurou o Serviço de Emergência do Hospital São Vicente de Paulo da cidade de Passo Fundo, RS, Brasil, apresentando traumatismo facial por agressão física em região ântero-inferior da cabeça, correspondendo à região parassinfisiária mentual. A telerradiografia de perfil mostrou fratura composta horizontal desfavorável em corpo de mandíbula direito, desde a base da mandíbula até a região alveolar dentária, entre os dentes 42 e 43. Foi realizada intervenção cirúrgica para correção dos fragmentos ósseos, preservando-se a estética do paciente. Para estabilização dos fragmentos ósseos, utilizaram-se placas de titânio fixadas por parafusos, além de bloqueio interma-

xilar. Acompanhamento clínico e radiográfico de 30 dias mostrou adequada consolidação das linhas de fratura. **Considerações finais:** um correto diagnóstico seguido de procedimento cirúrgico e estabilização adequada das porções fraturadas permitiram sucesso no tratamento da fratura mandibular do paciente em questão.

Palavras-chave: Cirurgia Bucal. Fixação de Fratura. Placas Ósseas.

SANTOS, Renato dos *et al*. Dispositivos de fixação nas fraturas mandibulares: relato de caso. *SALUSVITA*, Bauru, v. 34, n. 2, p. 307-316, 2015.

ABSTRACT

Objective: *this report aims to report a clinical case with mandibular fracture underwent maxillofacial surgery, highlighting the methods and devices used in the procedure.* **Case report:** *male patient, 20 years old, caucasian, came to the Emergency of Hospital São Vicente de Paulo in the city of Passo Fundo, RS, Brazil, with facial trauma by physical aggression in the lower anterior region of the head, corresponding the chin region. The profile radiograph showed unfavorable horizontal compound fracture in right mandibular body, from the base of the mandible to the dental alveolar region, between the teeth 42 and 43. Surgery was performed to correct bone fragments, preserving the aesthetics of the patient. To stabilize the bone fragments were used titanium plates fixed by screws and the intermaxillary block. Clinical follow-up of 30 days showed adequate radiographic consolidation of fracture lines.* **Final remarks: a** *correct diagnosis followed by surgical procedure and adequate stabilization of the fractured portions allowed success in the treatment of mandibular fracture of the patient.*

Key words: *Surgery, Oral. Fracture Fixation. Bone Plates*

INTRODUÇÃO

Desde a antiguidade até os dias atuais o tratamento das lesões traumáticas do complexo maxilomandibular tem desafiado os cirurgiões (SILVEIRA, 2007). Hipócrates, “O pai da Medicina”, tratava as injúrias mandibulares através de ligaduras interdentárias que ainda hoje são muito utilizadas, assim como aconselhava a utilização de bandagens e tiras de couro, gerando uma tração direta nas fraturas dos maxilares (GRAZIANI, 1982).

No ano de 1905 foram propostos métodos de fixação interna dos segmentos faciais fraturados através da utilização de fios metálicos,

auxiliando na evolução dos mecanismos de fixação das fraturas. O primeiro mecanismo de placas metálicas que produzia a compressão dos fragmentos fraturados foi proposto por Luhr (1971). A rigidez dos fragmentos gerada pelo sistema, através da inclusão de parafusos metálicos, possibilitaria a eliminação do bloqueio entre as arcadas dentárias (SILVEIRA, 2007).

Recomenda-se conhecer as particularidades anatômicas e funcionais do osso mandibular dando ênfase em sua constituição, suas relações com órgãos anexos ou vizinhos, principalmente com a cavidade bucal, fazendo com que se justifiquem estudos e condutas particulares, não comparáveis com as fraturas dos demais ossos do corpo humano (GRAZIANI, 1982).

A mandíbula contém zonas de fraturas que se dividem em dois grandes grupos, segundo sua extensão: fraturas parciais e fraturas completas. As fraturas parciais são as do rebordo alveolar, nas quais somente uma das paredes ósseas do processo alveolar é destacada, ou mesmo uma parte dele que compreenda as duas paredes ósseas (vestibular e lingual) e uma porção do tecido esponjoso. As fraturas completas são as que destacam a espessura do osso, dividindo-se em partes separadas. Segundo o sítio onde se localizam, as fraturas de mandíbula podem ser: fraturas do corpo ou fraturas do ramo ascendente (GRAZIANI, 1982).

Segundo sua qualidade, as fraturas mandibulares podem se subdividir em sete tipos: fraturas simples, complexas, cominutivas, complicadas, impactas, em galho verde e patológicas. As fraturas simples são fraturas lineares que não se encontram em comunicação com o exterior. As fraturas complexas são fraturas na área provida de dentes ou onde existe um ferimento intra ou extrabucal envolvendo o traço de fratura; as cominutivas são fraturas causadas geralmente por um traumatismo de grande grau de violência; as complicadas são localizadas acima do nível do forame mandibular ou anteriormente ao forame mentual; as impactas são muito raras, mas algumas fraturas lineares podem estar entrelaçadas em tal extensão que clinicamente não existe movimento apreciável; em galho verde são fraturas incompletas, nas quais não há uma separação total das porções ósseas, ocorrendo principalmente no colo do côndilo. Por fim, as fraturas patológicas são aquelas condicionadas a alguma patologia óssea pré-existente (HOWE, 1995).

É importante que se conheçam os tipos de fraturas mandibulares, uma vez que tal região anatômica é passível de sofrer inúmeros traumatismos os quais podem afetar o desenvolvimento facial, alterando a oclusão dentária ou a articulação temporomandibular, causando danos ao sistema estomatognático (ANDRADE FILHO, 2003).

Dentre os métodos de fixação das fraturas mandibulares tem-se as bandagens como método provisório, a redução da fratura onde os fragmentos ósseos são colocados no contato mais intimo possível, e as imobilizações através de métodos intra ou extrabucais. As imobilizações intrabucais podem ser de três tipos: a) ligaduras interdentárias, b) goteiras ou c) ligaduras metálicas circulares. As ligaduras interdentárias unem as arcadas dentárias por meio de fios metálicos, geralmente sendo indicadas para tratamento de fraturas anteriores sempre que existir a presença de dentes tanto na mandíbula quanto na maxila, por meio de diferentes métodos, como: Método de Gilmer, Método de Stout, Arcos Vestibulares, Arco de Erich, Arco Jalenko e Método de Angle. As imobilizações extrabucais (osteossínteses) podem ser classificadas de duas formas: a) as fixações internas, sendo os métodos que utilizam o material de síntese sempre no interior dos tecidos e b) as fixações externas, onde o fixador age externamente fora da intimidade dos tecidos. Dentro das fixações internas tem-se a osteossíntese com fio metálico, osteossíntese com placas metálicas e as transfixações com fio de Kirschner. A osteossíntese mandibular por meio dos aparelhos externos de fixação consiste no emprego de um dispositivo tutor externo após introduzir no osso pinos ou parafusos metálicos, sendo eles quase todos modificações ou tipos aperfeiçoados (GRAZIANI, 1982).

Recentemente outros materiais foram introduzidos no mercado, os dispositivos de fixação bioabsorvíveis. Tais aparatos possuem indicação em usos clínicos, promovendo uma superfície absorvível com propriedades osteocondutivas gradativas. Os sistemas bioabsorvíveis são utilizados principalmente em pacientes pediátricos, em fase de crescimento ósseo, pois ocorre reabsorção de tais sistemas após determinado período pós-cirúrgico, que gira em torno de 6 a 8 semanas (SILVEIRA, 2007).

A mobilidade do osso mandibular é inerente às funções biológicas que o mesmo executa (mastigação e fonética). Por esta característica, é de absoluta importância o restabelecimento de sua funcionalidade da melhor forma possível quando a mandíbula for injuriada. Este estudo objetiva relatar um caso clínico de paciente com fratura mandibular submetido a cirurgia bucomaxilofacial, ressaltando os métodos e dispositivos utilizados no procedimento.

RELATO DE CASO

Paciente masculino, 20 anos de idade, leucoderma, procurou o Serviço de Emergência do Hospital São Vicente de Paulo de Passo

Fundo, RS, Brasil, vítima de traumatismo causado por agressão física na região parassinfisiária direita.

Ao exame físico extrabucal o paciente não apresentava ferimento visível, no entanto à palpação notou-se crepitação óssea e mobilidade anormal da estrutura óssea mandibular na região de interesse.

Ao exame físico intrabucal notou-se mobilidade dos dentes anteriores inferiores, degrau distal na região oclusal, lacerações na gengiva, pouco sangramento e parestesia da região indicada. O paciente em todo tempo mostrou-se orientado, cooperativo e sem sinais de déficit neurológico.

Foram solicitados exames laboratoriais pré-operatórios de rotina: hemograma completo, TP (tempo de protrombina), KTTP (tempo de tromboplastina parcial ativada), glicemia em jejum, creatinina, fosfatase alcalina e contagem de plaquetas, além de exames radiográficos.

A telerradiografia de perfil mostrou quadro de fratura composta horizontalmente desfavorável em corpo de mandíbula direito, desde a base da mandíbula até a região alvéolo-dentária, entre os dentes 42 e 43 (Figura 1).

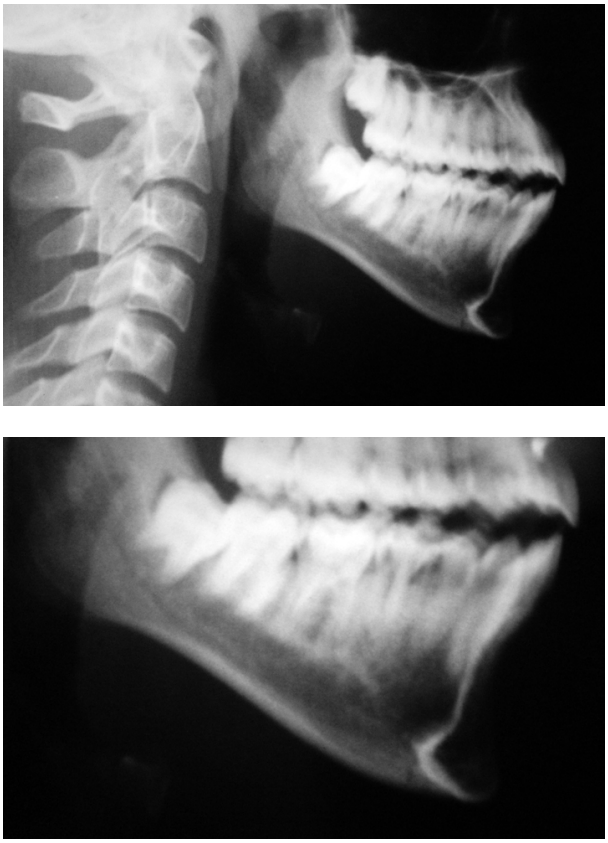

Figura 1 - À esquerda, exame radiográfico confirmando fratura parassinfisiária (seta). À direita, exame radiográfico aproximado confirmando fratura parassinfisiária (seta)

Foi realizada intervenção sob anestesia geral com intubação nasotraqueal, instalação dos arcos de Erich na região maxilar e mandibular, acesso cirúrgico intrabucal, descolamento mucoperiósteo e exposição dos traços de fratura. Após, realizou-se a osteossíntese de contenção rígida com placas de titânio (Sistema Synthes 2.0®, Rio Claro, SP, Brasil), as quais foram parafusadas sobre a mandíbula com parafusos de 6 mm de comprimento, tendo sido colocadas duas placas, seguindo-se o protocolo padrão.

Devido à boa maleabilidade das placas, as mesmas ficaram justapostas e bem adaptadas à região acometida pela fratura. Após foi realizada a síntese tecidual através de sutura contínua com fio mononylon 4-0 e bloqueio intermaxilar com elásticos ortodônticos (Figura 2).

Figura 2 - Arcos de Erich instalados em maxila e mandíbula

Após a cirurgia o paciente permaneceu internado por mais 24 horas. No pós-operatório foi solicitada radiografia panorâmica dos maxilares 30 dias após a cirurgia (Figura 3), permitindo constatar consolidações favoráveis das estruturas fraturadas.

Figura 3 - Radiografia panorâmica indicando a consolidação das estruturas ósseas mandibulares (seta)

DISCUSSÃO

A incidência de traumatismos nas regiões faciais pode variar em virtude das regiões geográficas de onde foram coletadas as amostras, das variações sócioeconômicas, além das legislações de tráfego e alterações sazonais (PERKINS; LAYTON, 1998).

Em relação ao local de incidência das fraturas de face, as mandibulares são as mais comuns, enfatizando-se as regiões mentoniana (QUDAH; BATAINEH, 2002) e de côndilo mandibular (HUPP; ELLIS; TUCKER, 2009) como as mais acometidas. Quanto à etiologia, as mais comuns são aquelas referentes aos assaltos, brigas, ferimentos por armas de fogo, acidentes de trânsito, agressões físicas, quedas, acidentes automobilísticos, acidentes por animais e acidentes desportivos. Em relação ao gênero, o mais afetado ainda tem sido o masculino, conforme a maior parte dos autores (QUDAH; BATAINEH, 2002), diferentemente do que afirmam Ueeck, Dierks e Homer (2004), que relataram ser o feminino. As afirmações acima descritas vêm se somar às informações do caso relatado no presente trabalho, uma vez que se trata de um paciente masculino com fratura em região mentoniana direita ocasionada por agressão física.

Os acessos cirúrgicos ao esqueleto mandibular podem ser feitos tanto intra quanto extrabucalmente. Porém, segundo a maior parte dos autores, o acesso intrabucal, quando possível é o de eleição, pois preserva a estética facial, além de permitir acesso direto à região

fraturada (MIRANDA; MIYAGUSKO; ANTONINI, 1994). Tal fato vem ao encontro do que foi realizado no caso ora apresentado, onde o acesso cirúrgico foi intrabucal.

Para fixação de fraturas mandibulares, devido às grandes cargas recebidas em tal região anatômica, o método de interno é o mais eficaz, pois há uma diminuição no tempo de reparo ósseo (ARCHER, 1968; SMITH; TEENIER, 1996; BA; WANG; TIANG, 1999). Baseados nos critérios de estabilização de uma fratura mandibular, os melhores resultados foram encontrados quando da utilização de duas ou mais placas de osteossíntese de titânio (MIRANDA; MIYAGUSKO; ANTONINI, 1994). Corroborando as afirmações acima descritas, no presente trabalho, utilizaram-se duas placas de titânio, as quais foram fixadas internamente a fim de estabilizar o traço de fratura.

Os materiais reabsorvíveis apareceram como uma alternativa para tentar superar possíveis problemas encontrados com a osteossíntese metálica, como a liberação de íons metálicos, o estímulo mecânico contínuo e a produção de artefatos em radiografias, tomografias e exames de ressonância magnética (PAAVOLAINEN; KARAHARJU; SLATIS, 1978; BOS; ROZERMA; BOERING, 1989). Alguns fatores como o alto custo, a maior dimensão das placas e parafusos, além do "travamento" do crescimento em pacientes com pouca idade ainda previnem a adoção total de fixação por meio do sistema absorvível (GOMES; FILHO; MAZZONETTO, 2003). No caso apresentado no presente trabalho, optou-se pela utilização de placas metálicas devido à reconhecida efetividade e baixo custo de tal sistema.

CONSIDERAÇÕES FINAIS

Pela análise do caso apresentado, pode-se comentar que um diagnóstico cuidadoso seguido de procedimento cirúrgico e estabilização adequada das porções fraturadas permitiram sucesso no tratamento da fratura mandibular do paciente em questão.

SANTOS, Renato dos *et al*. Dispositivos de fixação nas fraturas mandibulares: relato de caso. *SALUSVITA*, Bauru, v. 34, n. 2, p. 307-316, 2015.

REFERÊNCIAS

ANDRADE FILHO, E. F. Fraturas do côndilo mandibular: análise clínica retrospectiva das indicações e do tratamento. **Rev. Assoc. Med. Bras.**, São Paulo, v. 49, n. 1, p. 324-330, 2003.

ARCHER, W. H. **Cirugía Bucodental Y Atlas detallado de técnica quirúrgica** – tomo II. 2. ed. Buenos Aires: Editorial Mundi; 1968.

BA, X.; WANG, H.; TIAN, W. Analysis of 413 cases of mandibular fractures. **Hua Xi Kou Qiang Yi Xue Za Zhi**, Chengdu, v. 17, n. 1, p. 46-48, 1999.

BOS, R. R.; ROZEMA, F.R.; BOERING, G. Bio-absorbable plates and screws for internal fixation of mandibular fractures. A study in six dogs. **Int. J. Oral Maxillofac. Surg.**, Copenhagen, v. 18, n. 6, p. 365-369, 1989.

GOMES, P. P.; FILHO, R. G.; MAZZONETTO, R. Avaliação da resistência à flexão da fixação interna rígida com parafusos absorvíveis e metálicos na osteotomia sagital do ramo mandibular – estudo *in vitro*. **Pesq. Odontol. Bras.**, São Paulo, v. 17, n. 3, p. 267-272, 2003.

GRAZIANI, M. **Traumatologia Maxilo-Facial**. 1. ed. Rio de Janeiro: Guanabara-Koogan; 1982.

HOWE, G. L. **Cirurgia Oral Menor**. 3. ed. São Paulo: Presencia; 1995.

HUPP, J. R.; ELLIS III, E.; TUCKER, M. R. **Cirurgia oral e maxilofacial contemporânea**. 5. ed. Rio de Janeiro: Guanabara-Koogan; 2009.

MIRANDA, S. L.; MIYAGUSKO, J. M.; ANTONINI, R. A. Fraturas mandibulares: o uso de miniplacas. **Rev. Assoc. Paul. Cir. Dent.**, São Paulo, v. 48, n. 4, p. 345-347, 1994.

PAAVOLAINEN, P.; KARAHARJU, E.; SLATIS, P. Effect of rigid plate fixation on structure and mineral content of cortical bone. **Clin. Orthop.**, Philadelphia, v. 136, n. 1, p. 287-293, 1978.

PERKINS, C. S.; LAYTON, S. A. The etiology of maxillofacial injuries and the seat belt law. **Br. J. Oral. Maxillofac. Surg.**, Edinburgh, v. 26, n. 1, p. 353-363, 1998.

QUDAH, M. A.; BATAINEH, A. B. A retrospective study of selected oral and maxillofacial fractures in a group of Jordanian children. **Oral Surg. Oral Med. Oral Pathol. Oral Radiol. Endod.**, St. Louis, v. 94, n. 3, p. 310-314, 2002.

SILVEIRA, R. L. Dispositivos bioabsorvíveis de fixação em cirurgia bucomaxilofacial: revisão de literatura. **Rev. Ciênc. Med. Biol.**, Salvador, v. 6, n. 1, p. 702-710, 2007.

SMITH, B. R.; TEENIER, T. J. Treatment of comminuted mandibular fractures by open reduction and rigid internal fixation. **J. Oral Maxillofac. Surg.**, Philadelphia, v. 54, n. 3, p. 328-331, 1996.

UEECK, B. A.; DIERKS, E.J.; HOMER, L. D. Patterns of maxillofacial injuries related to interaction with horses. **J. Oral. Maxillofac. Surg.**, Philadelphia, v. 62, n. 6; p. 693-6, 2004.

SANTOS, Renato dos *et al*. Dispositivos de fixação nas fraturas mandibulares: relato de caso. *SALUSVITA*, Bauru, v. 34, n. 2, p. 307-316, 2015.