ADENOMA PLEOMÓRFICO: CARACTERÍSTICAS CLÍNICAS E PROTOCOLO DIAGNÓSTICO

Pleomorphic adenoma: clinical features and diagnostic protocol

Grazielli Splendor Biguelini[1]
Soluete Oliveira da Silva[2]
Maria Salete Sandini Linden [3]
Micheline Sandini Trentin[4]
Daniela Cristina Miyagaki[5]
João Paulo De Carli[6]

[1]Cirurgiã-dentista pelo curso de Graduação em Odontologia da FOUPF/RS.

[2]Doutora em Estomatologia pela PUCRS, Professora da FOUPF/RS.

[3]Doutora em Implantodontia pela SL/MANDIC, Professora da FOUPF/RS.

[4]Doutora em Periodontia pela UNESP/Araraquara, Professora da FOUPF/RS.

[5]Doutora em Endodontia pela Unicamp/Piracicaba, Professora da FOUPF/RS.

[6]Doutor em Estomatologia pela PUCPR, Professor da FOUPF/RS.

Recebido em: 27/02/2015
Aceito em: 02/07/2015

BIGUELINI, Grazielli Splendor *et al*. Adenoma pleomórfico: características clínicas e protocolo diagnóstico. *SALUSVITA*, Bauru, v. 34, n. 2, p. 327-339, 2015.

RESUMO

Objetivo: o presente estudo teve como objetivo analisar o adenoma pleomórfico (AP) em sua integralidade, buscando expor ao cirurgião-dentista os melhores métodos de diagnóstico e tratamento. **Revisão de literatura:** o AP é a mais comum neoplasia benigna de glândulas salivares. Acredita-se que o AP seja derivado de uma mistura de elementos ductais e mioepiteliais. Apresenta predileção pelo sexo feminino e pela faixa etária dos 30 aos 60 anos. Localiza-se mais comumente nas glândulas parótidas, seguidas das submandibulares e salivares menores. Apresenta como manifestação clínica um aumento de volume firme, indolor e de crescimento lento. Os métodos de diagnóstico auxiliares são: sialografia, ultrassonografia, tomografia computadorizada, ressonância magnética, mas o diagnóstico definitivo de AP é dado pela realização do exame histopatológico. O tratamento para a lesão consiste na sua exérese, por vezes, com parte da glândula afetada. O prognóstico da lesão é favorável,

porém apresenta uma complicação potencial que é o risco de malignização. R**elato de caso:** no presente estudo relatou-se um caso de AP em paciente leucoderma, feminino, 36 anos de idade, apresentando tumefação firme, assintomática de superfície lisa, no lado direito do palato duro, medindo aproximadamente 3 cm. Foi realizada biópsia incisional do caso e o exame histopatológico confirmou o diagnóstico de AP. Devido à extensão da lesão, a paciente foi encaminhada para realizar a remoção cirúrgica com cirurgião de cabeça e pescoço. **Conclusão:** apesar de relativamente comum, o AP pode atingir grandes dimensões, devendo o cirurgião-dentista realizar seu diagnóstico e realizar o correto encaminhamento para profissional da área médica.

Palavras-chave: Adenoma pleomórfico. Neoplasia benigna. Tumor misto benigno.

ABSTRACT

Objective: *this study aimed to analyze the pleomorphic adenoma (PA) in its entirety, seeking to expose the dentist the best methods of diagnosis and treatment.* **Literature review:** *the PA is the most common benign tumor salivary glands. It is believed that the PA is derived from a mixture of myoepithelial and ductal elements. It is more prevalence among females and in the age group 30 to 60 years. It located most commonly in the parotid, followed by the submandibular and then the small glands. The clinical manifestation is a localized increase of size, firm, painless and of slow growth. Auxiliary diagnostic methods are: sialography, ultrasonography, computed tomography, magnetic resonance, but the definitive diagnosis of PA is given by the completion of the histopathological examination. Excision is the treatment for the lesion sometimes including part of the affected gland. The prognosis of the injury is favorable, but it presents a potential complication that is the risk of malignancy.* **Case report:** *it is reported a case of PA in a Caucasian patient, female, 36 years old, with firm swelling, asymptomatic, smooth surface on the right side of the hard palate, measuring approximately 3 cm. Incisional biopsy was held and histopathological examination confirmed the diagnosis of PA. Due to the extent of the injury, the patient was referred for surgical removal with head and neck surgeon.*

Conclusion: *although relatively common, the PA can reach large size. Therefore, the dentist should confirm the diagnosis and correctly referrer the case to surgical treatment.*

Key words: *Pleomorphic adenoma. Benign neoplasm. Benign mixed tumor.*

INTRODUÇÃO

Segundo Neville *et al.* (2009), o adenoma pleomórfico (AP) é a neoplasia benigna de glândulas salivares mais comum. Representa de 52% a 77% dos tumores de parótida, 44% a 68% dos tumores da glândula submandibular e 33% a 43% dos tumores de glândulas salivares menores. Quando ocorrem nas glândulas salivares menores, a região de predileção é o limite entre os palatos duro e mole e a seguir os lábios e mucosa jugal, conforme Tommasi (2002).

Silva *et al.* (2007) explicam que, embora a exata etiologia do AP ainda seja controversa, acredita-se que possa se desenvolver a partir de uma mistura de elementos ductais e células mioepiteliais.

Para Neville *et al.* (2009), o tumor pode ocorrer em qualquer faixa etária, mas é mais comum em adultos entre as idades de 30 e 60 anos, havendo uma discreta predileção pelo sexo feminino. Regezi e Sciubba (2000) relatam que os tumores mistos têm diâmetros que variam de poucos milímetros a vários centímetros, e são capazes de alcançar grandes proporções nas glândulas salivares maiores, sobretudo na parótida.

As manifestações clínicas de adenoma pleomórfico se apresentam, conforme Neville *et al.* (2009), tipicamente como um aumento de volume firme, indolor e de crescimento lento, sendo que o paciente pode ter notado a presença há muitos meses ou anos antes de procurar um diagnóstico. Silva *et al.* (2007) acrescentam que a lesão permanece, em média, por um período de 12 meses sem diagnóstico, desenvolvendo-se gradativamente até atingir proporções maiores e desencadear desconforto para o paciente. É nessa fase que o paciente busca tratamento especializado.

Tommasi (2002) ressalta que na fase inicial a lesão se apresenta relativamente fixa quando no palato em decorrência das condições anatômicas próprias da região, e móvel por baixo da mucosa ou pele nas demais localizações.

Algumas diferenças clínicas entre AP e tumores malignos podem ser observadas no estudo de Tiago *et al.* (2003), uma vez que os tumores malignos tendem a apresentar um crescimento mais rápido

em um curto espaço de tempo e, geralmente, estão associados a outros sinais e sintomas, como: paralisia facial, fixação à pele, trismo, metástase para linfonodos e dor local.

Ribeiro-Rotta *et al.* (2003) demonstram que o exame por imagem tem papel de destaque no estabelecimento da origem, localização e limites da lesão, em especial as técnicas tomográficas. Boraks (2001) cita que a sialografia, no caso de tumores de grandes dimensões, é um auxiliar de grande valor, pois mostra uma imagem de compressão do tumor na árvore ductal. Tiago *et al.* (2003) explicam que a ultrassonografia (US) é uma técnica não-invasiva que pode ajudar a definir se a lesão é sólida ou cística. No relato de caso de Oliveira *et al.* (2009), a tomografia computadorizada (TC) da região foi solicitada, a fim de se constatar o tamanho preciso da lesão para posterior delimitação adequada das margens cirúrgicas, garantindo um bom prognóstico. Ribeiro-Rotta *et al.* (2003) ressaltam que a TC requer, na maioria dos casos, altas doses de radiação ionizante e a injeção de meios de contraste, e que a TC se revela superior na identificação da presença de calcificações e áreas de necrose no interior da massa tumoral, sinais estes que representam, respectivamente, benignidade e possível malignização da lesão.

No caso do adenoma pleomórfico de palato, Boraks (2001) afirma que o exame radiográfico de qualquer tipo pouco auxiliará, pois a lesão está localizada em área de muitas sobreposições e, em geral, não compromete o osso palatino. A ressonância magnética (RM), segundo Ribeiro-Rotta *et al.* (2003), é uma técnica que oferece alta definição dos tecidos moles, permitindo a diferenciação entre lesões intra e extraglandulares e uma melhor distinção entre a glândula salivar, a lesão e os tecidos adjacentes.

Segundo Panigrahi *et al.* (2013), o termo "pleomórfico" se refere tanto à histogênese quanto à histologia do tumor. O AP é um tumor benigno da glândula salivar com grande diversidade arquitetônica citomorfológica. Neville *et al.* (2009) explicam que os termos adenoma pleomórfico e tumor misto representam tentativas de descrever as características histopatológicas não usuais deste tumor. Neves *et al.* (2007) apresentam em seu estudo como característica do AP a ocorrência de diversos arranjos arquiteturais, estruturais e variações de celularidade, por vezes em uma mesma lesão. A enfermidade se apresenta, segundo Silva *et al.* (2007), como um tumor encapsulado, bem circunscrito, composto por uma mistura de epitélio glandular e células mioepiteliais, responsáveis pela produção da matriz extracelular. Frequentemente, o epitélio forma ductos e estruturas císticas ou pode se apresentar como ilhas ou ninhos de

células. O diagnóstico definitivo de AP é realizado pelo exame histopatológico em cortes de parafina.

Panigrahi *et al.* (2013) afirmam que a imuno-histoquímica pode ser favorável e útil para delinear os diferentes tipos de células e de componentes, bem como a diferenciação em AP de outros tumores. Regezi e Sciubba (2000), Tommasi (2002) e Neville *et al.* (2009) apresentam como diagnóstico diferencial para o AP: nódulos linfáticos aumentados no triângulo submandibular, fibroma, tumores benignos ou malignos das glândulas salivares, mioepitelioma, adenoma de células basais, tumores benignos de músculo liso (angioleiomioma) e carcinoma mucoepidermóide.

O tratamento cirúrgico do adenoma pleomórfico no palato, segundo Silva *et al.* (2007), consiste na exérese subperióstica através do deslocamento da lesão de sua inserção palatina juntamente com o periósteo, sendo esta removida em conjunto com a mucosa bucal que a revestia, resultando uma área palatina de superfície cruenta.

Quanto ao tratamento da lesão na glândula parótida, Tiago *et al.* (2003) apresentam duas possibilidades: 1) a parotidectomia superficial com identificação e preservação do nervo facial, que é usada para lesões localizadas no lobo superficial da glândula parótida; 2) e a parotidectomia total, que é reservada para as neoplasias localizadas no lobo profundo da glândula parótida. Segundo Gupte *et al.* (2014), o objetivo de uma parotidectomia superficial clássica é permitir a remoção da massa benigna com margens adequadas de tecido saudável em torno do tumor. Isto só é possível quando os tumores pequenos estão localizados no interior da porção central do lobo superficial da glândula parótida.

Regezi e Sciubba (2000) acrescentam ainda que a enucleação dos tumores mistos da parótida não é aconselhável devido ao risco de recidiva e à extensão do tumor através dos defeitos capsulares. A remoção dos tumores mistos da parótida é complicada pela presença do nervo facial. Tiago *et al.* (2003) afirmam que as complicações pós-operatórias mais frequentes decorrentes do tratamento dos tumores da glândula parótida são parestesia e paralisia do nervo facial, seguidas de síndrome de Frey, infecção do sítio operatório e deiscência.

Neville *et al.* (2009) ainda ressaltam que os tumores nas glândulas submandibulares são mais bem tratados pela remoção total da glândula com o tumor, e que em outros sítios bucais, a lesão geralmente é enucleada facilmente através da incisão local.

Oliveira *et al.* (2009) ressaltam que um criterioso acompanhamento é necessário para detectar recidivas, as quais podem aparecer anos após a ocorrência da primeira lesão. Neves *et al.* (2007) ressal-

tam como fator predisponente à recidiva o fato de que a cápsula do tumor possa ser incompleta, permitindo que, com o crescimento da lesão, ocorram protrusões do tumor para o interior da glândula salivar adjacente.

Neville *et al.* (2009) mostram uma complicação potencial do AP, que é a transformação maligna, resultando em carcinoma ex--adenomapleomórfico. Ainda afirmam que o risco de transformação maligna é pequeno, mas pode ocorrer em aproximadamente 5%. Neves *et al.* (2007) relatam que a transformação maligna ocorre principalmente após recidivas do tumor ou em casos nos quais o tumor apresente um longo tempo de evolução. O espectro de características histológicas do componente maligno é amplamente variável.

Tendo em vista o referencial teórico anteriormente exposto, o presente artigo teve como objetivo, por meio de uma revisão de literatura e apresentação de um caso clínico, analisar o AP em sua integralidade, buscando expor ao cirurgião-dentista os melhores métodos de diagnóstico e tratamento para tal lesão.

RELATO DE CASO

Paciente de 36 anos de idade, leucoderma, do gênero feminino, procurou atendimento odontológico na Faculdade de Odontologia da Universidade de Passo Fundo em maio de 2014 para avaliar um "nódulo no céu-da-boca". A paciente relatou que já havia procurado atendimento em 2009, quando fora realizada uma biópsia incisional, tendo sido confirmado o diagnóstico histopatológico de AP. Na época, a paciente foi encaminhada ao cirurgião bucomaxilofacial para excisão cirúrgica da lesão, mas por motivos particulares, desistira do tratamento.

Ao exame extrabucal da paciente não foram notadas alterações significativas (Fig. 1).

Figura 1 - Aspecto extrabucal frontal da paciente em 2014.

Ao exame intrabucal foi verificada tumefação firme, assintomática, de superfície lisa, no lado direito do palato duro (região de 13 a 17), com aproximadamente 3 cm na maior extensão (Fig. 2 e 3).

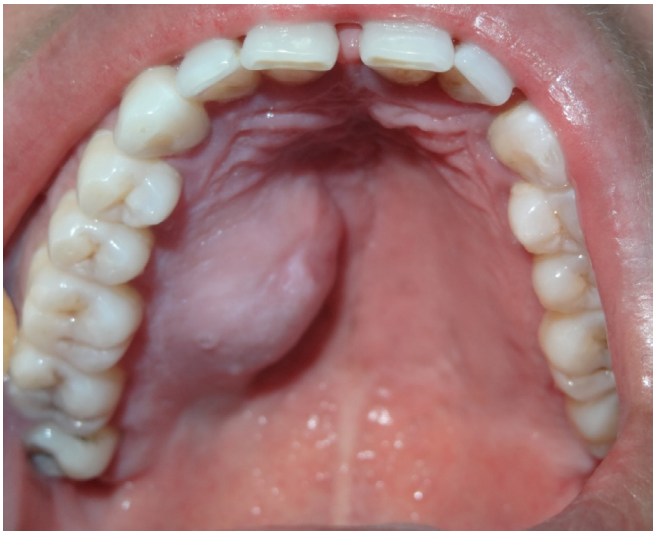

Figura 2 – Aspecto clínico da lesão em 2014.

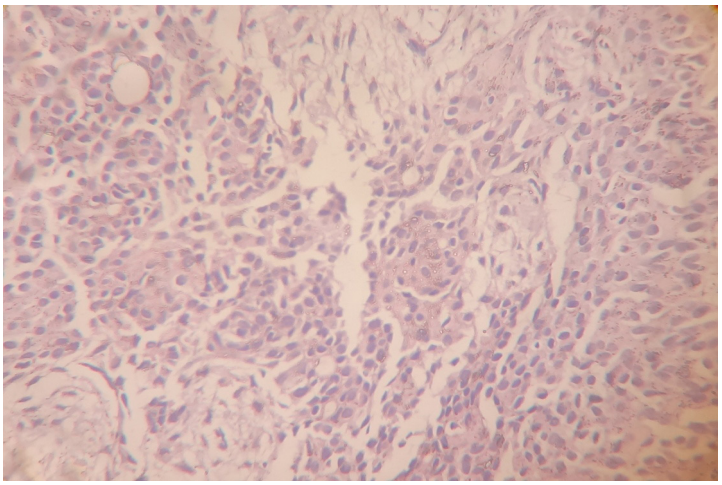

Figura 3 - Aspecto histopatológico da lesão em 2009, confirmando o diagnóstico histopatológico de AP (H.E., 400x).

Pelo fato de terem se passado cinco anos após o diagnóstico inicial da lesão, a paciente não ter tratado a mesma e sabendo-se do risco de malignização do AP, optou-se pela realização de nova biópsia incisional (Fig.4 a 6).

Figura 4 - Biópsia incisional 2014 – Incisão elíptica na superfície da lesão.

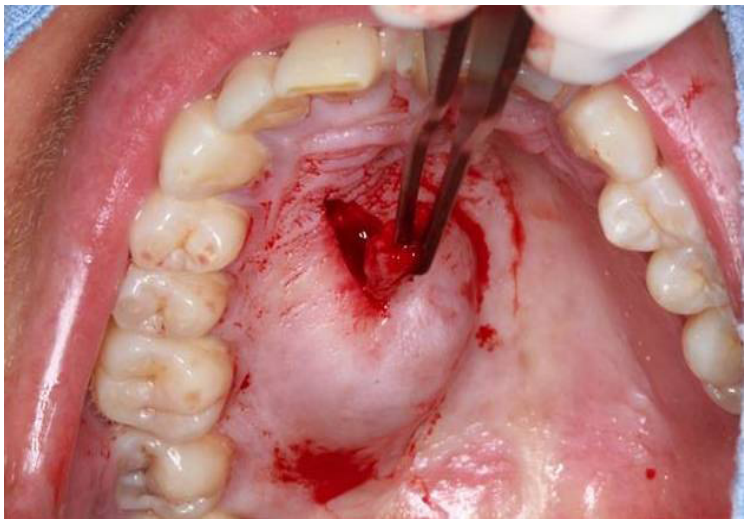

Figura 5 - Biopsia incisional 2014 – Remoção do fragmento tecidual para exame histopatológico.

Figura 6 - Biópsia incisional 2014 – Fragmentos teciduais removidos.

O resultado do exame histopatológico de 2014 (segunda biópsia incisional) confirmou o diagnóstico de AP. Nas Figuras 7 e 8, os cortes corados pela técnica H.E. mostraram uma lesão encapsulada, com epitélio glandular e células mioepiteliais em meio a um estroma semelhante ao mesênquima. Notou-se ainda a presença de epitélio em forma de ductos e estruturas císticas, apresentando-se como ilhas ou ninhos de células.

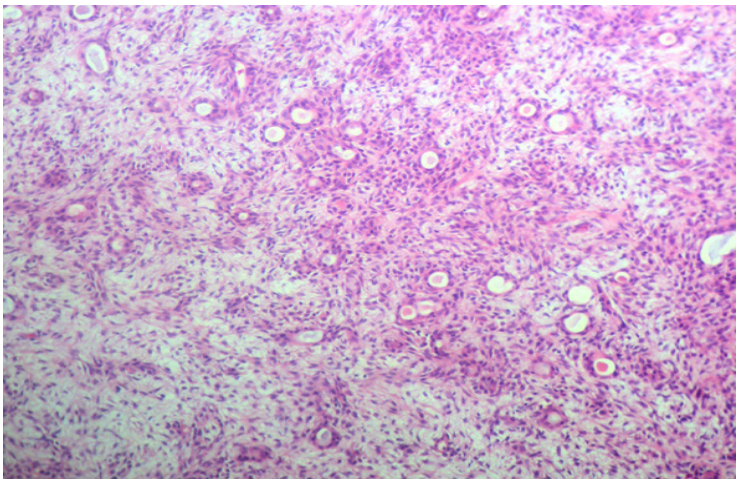

Figura 7 - Aspecto histopatológico da lesão em 2014, confirmando o diagnóstico de AP (H.E., 100x).

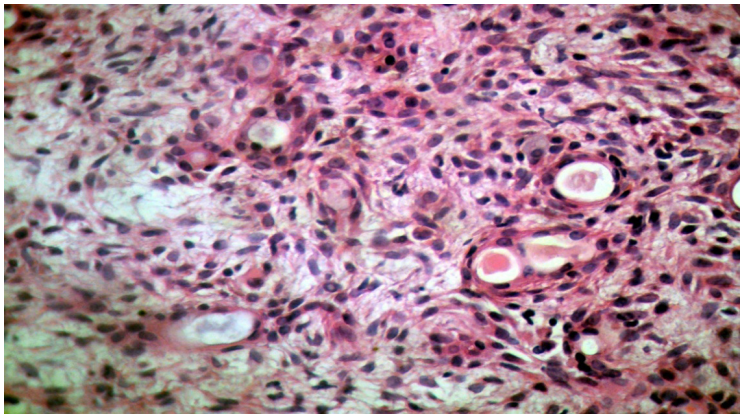

Figura 8 - Aspecto histopatológico da lesão em 2014, confirmando o diagnóstico de AP (H.E., 1000x).

Frente à confirmação do diagnóstico de AP, a paciente foi novamente encaminhada para remoção cirúrgica da lesão, desta vez com cirurgião de cabeça e pescoço, devido às dimensões tumorais terem aumentado.

A paciente do caso clínico em questão autorizou a sua publicação por meio da assinatura de um termo de consentimento livre e esclarecido.

DISCUSSÃO

O presente trabalho, além de realizar uma revisão de literatura, descreveu um caso clínico de AP em glândula salivar menor localizada no palato duro. Segundo Neville *et al.* (2009), tal localização não é a de maior prevalência para a lesão em questão, uma vez que

tais autores relatam que 52% a 77% dos casos de AP se apresentam em parótida e apenas 33% a 43% dos casos se apresentam em glândulas salivares menores. Além disso, Tommasi (2002) afirma que quando o AP ocorre nas glândulas salivares menores, a região de predileção é o limite entre o palato duro e mole, fato que não coincide com as características do caso descrito, uma vez que a lesão acomete apenas o palato duro.

Silva *et al.* (2007) explicam que, embora a exata etiologia do AP ainda seja controversa, acredita-se que possa se desenvolver a partir de uma mistura de elementos ductais e células mioepiteliais, não havendo fator traumático envolvido. Tal afirmação vem ao encontro das características do caso descrito no presente trabalho, uma vez que a paciente relata que a lesão surgiu espontaneamente.

Segundo Neville *et al.* (2009), o tumor pode ocorrer em qualquer faixa etária, mas é mais comum em adultos entre as idades de 30 e 60 anos, havendo uma discreta predileção pelo sexo feminino. Tais aspectos correspondem à paciente do caso clínico apresentado.

Regezi e Sciubba (2000) relatam que os tumores mistos têm diâmetros que variam de poucos milímetros a vários centímetros, e são capazes de alcançar grandes proporções, fato que corresponde à paciente do caso ora apresentado, que mostrava uma lesão com aproximadamente 3 cm no seu maior diâmetro.

As manifestações clínicas de adenoma pleomórfico se apresentam, conforme Neville *et al.* (2009), tipicamente como um aumento de volume firme, indolor e de crescimento lento, sendo que o paciente pode ter notado a presença há muitos meses ou anos antes de procurar um diagnóstico. Tais características clínicas coincidem com as encontradas na lesão do trabalho descrito, uma vez que a paciente não sabia informar o tempo de evolução da lesão e, após o diagnóstico histopatológico inicial, abandonou o tratamento por cinco anos.

Tommasi (2002) ressalta que na fase inicial a lesão se apresenta relativamente fixa quando no palato, em decorrência das condições anatômicas próprias da região, e móvel por baixo da mucosa ou pele nas demais localizações, fato que coincide com o caso relatado, visto que a lesão apresentava-se fixa no palato duro.

O exame radiográfico do caso relatado não apresentou alteração alguma, coincidindo com a afirmação de Boraks (2001), de que radiografia de qualquer tipo pouco auxiliará no diagnóstico de AP no palato, pois a lesão está localizada em área de muitas sobreposições e, em geral, não compromete o osso palatino.

Segundo Panigrahi *et al.* (2013), o termo "pleomórfico" se refere tanto à histogénese quanto à histologia do tumor. O AP é um tumor benigno de glândulas salivares com grande diversidade arquitetônica

citomorfológica. Neville *et al.* (2009) explicam que os termos adenoma pleomórfico e tumor misto representam tentativas de descrever as características histopatológicas não usuais deste tumor. Neves *et al*. (2007) apresentam em seu estudo que o AP apresenta como característica a ocorrência de diversos arranjos arquiteturais, estruturais e variações de celularidade, por vezes em um mesmo caso. A lesão se apresenta, segundo Silva *et al.* (2007), como um tumor encapsulado, bem circunscrito, composto por uma mistura de epitélio glandular e células mioepiteliais, responsáveis pela produção da matriz extracelular. Frequentemente, o epitélio forma ductos e estruturas císticas ou pode se apresentar como ilhas ou ninhos de células. Tais características foram encontradas nas duas biópsias realizadas no caso apresentado no presente trabalho (2009 e 2014), confirmando assim o diagnóstico de AP nas duas ocasiões.

A paciente do caso relatado foi encaminhada para realizar a remoção cirúrgica com um cirurgião de cabeça e pescoço, vindo ao encontro das informações de Silva *et al.* (2007), que afirmam ser o tratamento cirúrgico do AP no palato baseado na exérese subperióstica através do deslocamento da lesão de sua inserção palatina, juntamente com o periósteo, sendo esta removida em conjunto com a mucosa bucal que a reveste, resultando numa área palatina de superfície cruenta.

Neville *et al.* (2009) nos mostram uma complicação potencial do AP, que é a transformação maligna, resultando em carcinoma ex-adenomapleomórfico. Neves *et al.* (2007) mostram que a transformação maligna ocorre principalmente após recorrências do tumor ou em casos nos quais o tumor apresente um longo tempo de evolução. Tal processo de cancerização poderia ter acontecido com a paciente do caso ora relatado, pois seu primeiro exame histopatológico já havia confirmado AP em 2009, e a mesma, por motivos pessoais, não realizou a remoção cirúrgica. A transformação maligna da lesão, conforme Neville *et al.* (2009), pode ocorrer em aproximadamente 5% dos casos.

CONCLUSÕES

Tanto as características clínicas como as histopatológicas representaram benignidade da lesão, vindo ao encontro do relatado na literatura pesquisada.

A biópsia incisional seguida de exame histopatológico possibilitou o diagnóstico definitivo da lesão.

O abandono do tratamento por parte do paciente pode fazer com que a lesão atinja dimensões consideráveis.

REFERÊNCIAS

BORAKS, S. **Diagnóstico Bucal. 3ª** Ed. São Paulo: Artes Medicas; 2001.

GUPTE, S.; SORATHIA, R.; SHETYE, A.; SHINDE, S. Extracapsular dissection of pleomorphic adenoma in the parotid gland: A case report and review of the literature. **Contemp. clin.Dent**, Mumbai, v. 5, n. 1, p. 99-101, 2014.

NEVES, J. C.; LIMA, M. C. A.; SOBRAL, A. P. A clinicopathologic study of 106 pleomorphic adenomas of the major salivary glands. **J. Bras. Patol. Med. Lab**, Rio de Janeiro, v. 43, n. 5, p. 347-354, 2007.

NEVILLE, B. W.; DAMM, D. D.; ALLEN, C. M.; BOUQUOT, J. E. **Patologia Oral & Maxilofacial.** 3ª ed. Rio de Janeiro: Elsevier, 2009.

OLIVEIRA, J. G. P.; BARROS, R. M. G.; BARROS, E. G.; MONTEIRO, J. C. C.; MARTINEZ, C. R. Pleomorphic Adenoma in a ChildPatient. **Rev. Cir. Traumatol. Buco-Maxilo-fac**, Camaragibe, v. 9, n. 3, p. 35-42, 2009.

PANIGRAHI, R. G.; SAHOO, S. R.; PANDA, R.; LENKA, S.; PADHIARY, S. K.; BHUVAN, R.; BHUVAN, S. Juvenile pleomorphic adenoma of masticator space: The first case report. Contemporary Clinical Dentistry, Mumbai, v. 4, n. 4, p. 527-530, 2013.

REGEZI, J. A.; SCIUBBA, J. J. **Patologia Bucal: Correlações clinicopatológicas**. 3ª ed. Rio de Janeiro: Guanabara Koogan; 2000.

RIBEIRO-ROTTA, R. F.; CRUZ, M. L.; PAIVA, R. R.; MENDONÇA, E. F.; MENDONÇA, A. R. O papel da ressonância magnética no diagnóstico do adenoma pleomórfico: revisão da literatura e relato de casos. **Rev. Bras. Otorrinolaringol**,São Paulo, v. 69, n. 5, p. 699-707, 2003.

SILVA, D. N.; GUIMARÃES, K. B.; FERRARO-BEZERRA, M.; HEITZ, C. Enucleation of Pleomorphic Adenoma: Therapeutic Considerations and Case Report. **Rev. Cir. Traumatol. Buco-Maxilo-fac**, Camaragibe, v. 7, n. 4, p. 25-30, 2007.

TIAGO, R. S. L.; CASTRO, G. A.; RICARDO, L. A. C.; Bühler, R. B.; FAVA, A. S. F. Adenoma pleomórfico de parótida: aspectos clínicos, diagnósticos e terapêuticos. Rev. Bras. Otorrinolaringol, São Paulo, v. 69, n. 4, p. 485-489, 2003.

TOMMASI, A. F. Diagnóstico em Patologia Bucal. 3ªed. São Paulo: Pancast; 2002.