RETALHO REPOSICIONADO CORONALMENTE COM A FINALIDADE DE RECOBRIMENTO RADICULAR

Coronally advanced flap with the purpose of root coverage

Marisley Layrtha Santos[1]
José Klidenberg de Oliveira Júnior[2]
Moan Jéfter Fernandes Costa[3]
Rachel de Queiroz Ferreira Rodrigues[4]

[1]*Pós-Graduanda em Implantodontia pelo Centro Odontológico de Estudos e Pesquisas, Av. Esperança, Manaíra, João Pessoa, Paraíba - Brasil.*

[2]*Mestrando em Ciências Odontológicas pelo Programa de Pós-Graduação da Universidade Federal da Paraíba, Centro de Ciências da Saúde, Cidade Universitária - Castelo Branco, João Pessoa, Paraíba - Brasil.*

[3]*Graduado em Odontologia pela Universidade Federal de Campina Grande (UFCG), Campus Patos, Paraíba-Brasil.*

[4]*Doutora em Odontologia, Professora da Universidade Federal de Campina Grande, Centro de Saúde e Tecnologia Rural, Av. dos Universitários Patos/PB.*

Recebido em: 12/10/2016
Aceito em: 19/01/2017

SANTOS, Marisley Layrtha *et al*. Retalho reposicionado coronalmente com a finalidade de recobrimento radicular. *SALUSVITA*, Bauru, v. 36, n. 1, p. 65-76, 2017.

RESUMO

Introdução: a recessão gengival é caracterizada pelo desnudamento parcial da superfície radicular decorrente da migração apical da gengiva marginal e pela degradação do mecanismo de inserção gengival sobre o elemento dentário. **Objetivo**: descrever um caso clínico de retalho reposicionado coronalmente com a finalidade de recobrimento radicular em paciente que apresentava recessão gengival Classe I de Miller nos elementos dentários 23 e 24. **Materiais e Métodos**: O presente estudo contou com a participação de um paciente que queixava-se de hipersensibilidade dentinária, quando aplicado o estímulo térmico, e de insatisfação estética devido à exposição radicular visível ao sorrir e durante o ato de conversação. Foi traçado um plano de tratamento para o recobrimento radicular através de cirurgia de retalho reposicionado de forma coronal, seguido de encaminhamento para a realização de tratamento ortodôntico, já que o paciente possuía oclusão traumática na região

acometida pela recessão gengival, decorrente da presença de contato prematuro. **Resultados e Discussão**: com a técnica empregada, foi possível restabelecer a normalidade estética, prevenir o acúmulo de biofilme dental, devido à maior facilidade de higienização da região cervical, permitindo também a redução da hipersensibilidade dentinária, anteriormente relatada pelo paciente. **Conclusão**: a técnica cirúrgica de retalho coronal, utilizada para a resolução deste caso, mostrou-se uma eficiente forma de tratamento, pois apresentou resultados satisfatórios levando-se em consideração a previsibilidade de recobrimento da superfície radicular para esta técnica, que é de 70 a 99% da área exposta, devolvendo assim, função ao elemento tratado.

Palavras-chave: Periodontia. Recessão gengival. Estética.

SANTOS, Marisley Layrtha *et al*. Retalho reposicionado coronalmente com a finalidade de recobrimento radicular. *SALUSVITA*, Bauru, v. 36, n. 1, p. 65-76, 2017.

ABSTRACT

Introduction: t*he gingival recession is characterized by the partial denudation of the root surface resulting from the apical migration of the marginal gingiva and by the degradation of the gingival insertion mechanism on the dental element.* **Objective***: we present a clinical report of a coronally advanced flap with the purpose of root coverage in a patient who presented gingival recession Miller Class I in the elements 23 and 24.* **Material and Method***: the patient complained of dental hipersensibility when a thermal stimulus was applied and also a aesthetics dissatisfaction due to a visible root exposure to smile and during the act of conservation. A treatment plan was traced for the root coverage by a coronally repositioned flat, followed by a orthodontic treatment due to premature contact.* **Results***: with the technique employed, it was possible to restore aesthetic normality, to prevent the accumulation of dental biofilm due to an ease of cleaning the cervical region, also allowing the reduction of dental hipersensibility, previously reported by the patient.* **Conclusion***: it's possible to claim that the surgical technique of coronal flap used to the resolution of this case is an efficient form of treatment taking into account the root surface coverage for this technique, which is of 70 to 99% of the exposure area, returning to the treated element its function.*

Keywords: *Periodontics. Gingival recession. Aesthetics.*

INTRODUÇÃO

A recessão gengival é caracterizada pelo desnudamento parcial da superfície radicular decorrente da migração apical da gengiva marginal e pela degradação do mecanismo de inserção gengival sobre o elemento dentário (CARRANZA *et al.,* 2007).

As alterações nos tecidos de proteção, ocasionadas pela perda de tecido gengival, causam desconforto ao paciente, sendo a estética uma consideração essencial na prática odontológica contemporânea (VOLPATO e CRUZ, 2013). As cirurgias plásticas periodontais podem ser utilizadas para melhorar a estética periodontal, prevenindo o acúmulo de biofilme dental, a hipersensibilidade dentinária e o aparecimento de lesões cariosas (REIS *et al.,* 2009).

Várias abordagens cirúrgicas são utilizadas para recobrir áreas que apresentam recessão gengival. Dentre os diferentes tipos de cirurgia periodontal encontra-se o retalho reposicionado coronalmente, uma cirurgia do tipo pediculada indicada para casos de recobrimento radicular em que haja presença de faixa de mucosa queratinizada (MESSORA *et al.,* 2009). Essa é uma das técnicas mais utilizadas no recobrimento de recessões e pode ser executada em uma única etapa quando há quantidade suficiente de mucosa queratinizada na porção apical da recessão (CHERULLI, 2009; PICCININ *et al*., 2012).

Essa cirurgia consiste basicamente em confeccionar um retalho mucoperiósteo pediculado e deslocado para coronal, obtendo assim, o recobrimento da área de recessão (CHERULLI, 2009; PICCININ *et al*., 2012). Diversos fatores viabilizam a execução desta técnica. Dentre os quais estão: a facilidade de realização da técnica cirúrgica, o conforto proporcionado e a satisfação do paciente quanto à estética final obtida (MESSORA *et al.,* 2009).

Esse estudo teve como objetivo descrever um caso clínico de um retalho reposicionado coronalmente com a finalidade de recobrimento radicular em paciente que apresentava recessão gengival Classe I de Miller.

RELATO DE CASO

Um paciente do sexo masculino, 24 anos, leucoderma, compareceu a clínica-escola de Odontologia da UFCG, queixando-se de hipersensibilidade dentinária quando aplicado o estímulo térmico, associada à insatisfação estética devido à exposição radicular visível ao sorrir e durante o ato de conversação.

Durante a anamnese, percebeu-se que o paciente apresentava boa saúde sistêmica, não fazia uso de medicação constante e não era fumante. Após a avaliação clínica e radiográfica, constatou-se a presença de recessão gengival Classe I segundo a classificação de Miller (1985), nos elementos 23 e 24, de 1,5mm e 2mm, respectivamente, mas sem ultrapassagem da linha mucogengival, possuindo integridade óssea e de tecido mole interdental (MILLER, 1985). Observou-se também a ausência de doença periodontal, condição satisfatória e indispensável para o sucesso do tratamento periodontal.

Através do exame clínico intra-oral, observou-se ainda que a etiologia da recessão gengival poderia estar relacionada à escovação traumática associada ao biotipo periodontal fino e ao fator traumatogênico, já que o paciente apresentava contato prematuro no pré-molar afetado (Figura 1 e 2). A oclusão foi checada a partir da utilização de papel carbono, para então, serem removidos os pontos que possuíam contato oclusal prematuro. Assim, foi realizado o ajuste oclusal previamente à realização da cirurgia utilizando broca cilíndrica diamantada.

Figura 1 – Aspecto inicial da recessão gengival

Fonte: os autores

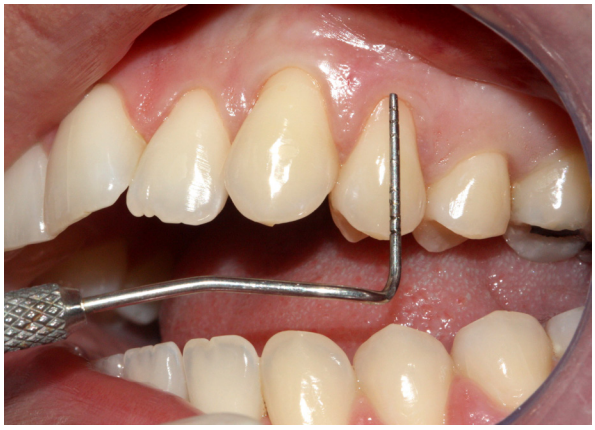

Figura 2 – Exame radiográfico da região com recessão gengival

Fonte: os autores

Foi traçado um plano de tratamento para o recobrimento radicular através de cirurgia de retalho reposicionado de forma coronal, seguido de encaminhamento para a realização de tratamento ortodôntico, visando a não recidiva de recessão após finalizada a cirurgia.

Anteriormente ao tratamento, o paciente foi comunicado de todos os procedimentos que iriam ser realizados, sendo esclarecido quanto à previsibilidade de recobrimento da técnica e as possibilidades de insucesso. Concordando com o tratamento, o paciente assinou um termo de Consentimento Livre e Esclarecido (TCLE) autorizando o tratamento e a posterior publicação do caso clínico.

O procedimento cirúrgico foi realizado sob anestesia local. A cirurgia foi iniciada pelas incisões oblíquas, à altura da linha cemento-esmalte, nas papilas e incisão intrasulcular na margem gengival do elemento, utilizando-se de bisturi com lâmina 15c (Figura 3). Em seguida, realizou-se o deslocamento total tecidual até próximo à linha mucogengival com o descolador de Molt e o retalho foi dividido com lâmina 15c, de forma a permitir o relaxamento total do retalho para o tracionamento coronal, possibilitando que o tecido ficasse na posição desejada sem sofrer nenhuma tensão (Figura 4 e 5).

Figura 3 – Realização das incisões oblíquas

Fonte: os autores

Figura 4 – Realização da divulsão tecidual

Fonte: os autores

Figura 5 – Finalização da divulsão tecidual

Fonte: os autores

Após essa etapa, foi feita a descontaminação radicular através da raspagem e alisamento corono-radicular com as curetas de Gracey 7-8 (Figura 6). Com a lâmina 15c foi realizado a desepitelização papilar (Figura 7). Após o reposicionamento coronal do retalho sem tensão, foram realizadas suturas suspensórias com agulha atraumática e fio de Nylon 6-0 (Figura 8). Deve-se garantir através da sutura a imobilidade do retalho sobre a superfície radicular para que seja possível alcançar o recobrimento esperado.

Figura 6 – Descontaminação radicular

Fonte: os autores

Figura 7 – Remoção do epitélio papilar

Fonte: os autores

Figura 8 – Realização da sutura

Fonte: os autores

Ao finalizar a cirurgia, foi prescrito o esquema profilático padrão, analgésico e antiinflamatório. Recomendou-se ao paciente fazer bochecho de clorexidina a 0,12% na área cirúrgica durante uma semana.

Após 14 dias foi observado um resultado satisfatório quanto ao recobrimento dos defeitos (Figura 9). Com a completa cicatrização cirúrgica, a sutura foi removida e o paciente encaminhado para a realização de tratamento ortodôntico. Foram realizados controles periódicos, sendo observada além de estabilidade dos resultados, uma boa adaptação cervical (Figura 10).

Figura 9 – Aspecto cirúrgico após 14 dias

Fonte: os autores

Figura 10 – Aspecto cirúrgico após 30 dias

Fonte: os autores

DISCUSSÃO

A maior prevalência e severidade de recessões gengivais são observadas com o aumento da idade dos indivíduos. Todavia, esse fato está mais relacionado ao tempo de exposição a fatores irritantes do que propriamente aos efeitos fisiológicos decorrentes do envelhecimento humano, como se percebe no caso relatado, em que o fator irritante desencadeante pode estar relacionado à escovação traumática associada ao biótipo periodontal fino e ao fator traumatogênico, não sendo associado ao envelhecimento do indivíduo (MINAYA-SÁNCHEZ *et al*., 2012).

Na maioria dos casos, a etiologia das recessões gengivais é de caráter multifatorial. Suas causas podem estar relacionadas a fatores mecânicos, fatores predisponentes e à própria doença periodontal (JOSS-VASSALLI *et al*., 2010).

O paciente que apresenta recessão gengival possui diversos sintomas que devem ser considerados. O aspecto antiestético ao sorrir, um desnudamento radicular visível durante a conversação, ou ainda, não visível, exceto quando levantado o lábio, mas considerado desagradável pelo paciente. Além disso, o desnudamento radicular pode estar associado com cárie ou hipersensibilidade radicular, devido ao fato da exposição da raiz receber estímulos térmicos, contato com alimentos doces ou técnica inadequada de escovação (ANDRADE *et al*., 2013).

Para o correto tratamento das recessões gengivais deve-se levar em consideração o biótipo periodontal do paciente, que pode ser classificado em biótipo fino ou espesso de acordo com as características clínicas apresentadas (NASSER e SOUZA, 2011).

A terapêutica periodontal tem passado por mudanças significativas nas últimas décadas. Enquanto no passado seu objetivo era apenas restabelecer a saúde gengival sem haver preocupação com as possíveis sequelas do tratamento da doença, atualmente, os procedimentos são realizados de maneira menos invasiva com o intuito de manter os padrões estéticos periodontais ou até mesmo de recuperá-los (FRIZZERA, 2012).

A escolha da técnica cirúrgica mais apropriada para o caso é fundamental. Uma vez instalada a recessão, o prognóstico para a indicação de cobertura cirúrgica dependerá da influência de diversas variáveis inerentes ao defeito e à técnica a ser utilizada. A porcentagem de sucesso pode diminuir com o aumento da profundidade e largura das recessões gengivais (RODRIGUES; ALVES; KATO, 2010). Apesar da maior indicação para a realização do procedimento de recobrimento radicular se encontrar na demanda estética pelo paciente, a variável comumente utilizada na observação destes tratamentos tem sido a quantidade de cobertura radicular obtida, expressa como um percentual de profundidade inicial da recessão (LINDHE; LANG; KARRING, 2010).

O retalho reposicionado coronalmente é uma das alternativas cirúrgicas com a finalidade de recobrir recessões, exigindo a presença de gengiva inserida (PICCININ *et al*.,2002; CHERULLI, 2010). É indicada para casos de recessão gengival Classe I de Miller e para cobertura radicular adicional. Possui como vantagens: previsibilidade para recessões rasas; pode ser utilizado em casos de múltiplas recessões; apresenta compatibilidade de cor; é uma técnica

cirúrgica de fácil execução; e sua cicatrização se dá por primeira intenção. Todavia, esta alternativa cirúrgica mostra-se contraindicada em casos de recessões localizadas em áreas com ausência de mucosa queratinizada, áreas de vestíbulo raso e inserção de freios (PICCININ *et al*.,2002).

O retalho coronal é um procedimento com previsibilidade de recobrimento da superfície radicular que atinge entre 70 a 99% da área, alcançando uma média de 83% e um percentual de dentes com recobrimento completo da raiz entre 24 a 95% (PICCININ *et al*., 2002). Portanto, o resultado obtido nesse caso se mostra bastante favorável dentro da margem de previsibilidade de recobrimento radicular para esta técnica. Além disso, o tecido deslocado é da mesma região e possui as mesmas características do local a ser recoberto, razão pela qual é considerada umas das técnicas mais adequadas para as áreas estéticas. O objetivo do tratamento utilizando o deslocamento coronal de retalho é, além de restabelecer a normalidade estética, prevenir a sensibilidade dentinária, o acúmulo de biofilme dental e consequente aparecimento de cáries.

CONCLUSÃO

Através da observação dos resultados obtidos, pode-se afirmar que a técnica cirúrgica de retalho coronal, utilizada para a resolução deste caso, mostrou-se uma eficiente forma de tratamento, pois apresentou resultados satisfatórios levando-se em consideração a previsibilidade de recobrimento da superfície radicular para esta técnica, que é de 70 a 99% da área exposta. A partir da técnica empregada foi possível restabelecer a normalidade estética, prevenir a hipersensibilidade dentinária, o acúmulo de biofilme dental e o consequente aparecimento de cáries radiculares, devolvendo assim, função ao elemento tratado.

SANTOS, Marisley Layrtha *et al*. Retalho reposicionado coronalmente com a finalidade de recobrimento radicular. *SALUSVITA*, Bauru, v. 36, n. 1, p. 65-76, 2017.

REFERÊNCIAS

ANDRADE, LS. et al. Avaliação das recessões gengivais em adultos periodontalmente saudáveis.**Braz J Periodontol**, Belo Horizonte,v.23, n.1, p.45-50, 2013.

CARRANZA, F.A.; NEWMAN, M.G.; TAKEI.; H.H, KLOKKE-VOLD, P.R. **Periodontia Clínica**. 10 ed. Rio de Janeiro: Elsevier Editora Ltda., p.1293-1296. 2007.

CHERULLI, T.L. Matriz orgânica de osso medular bovino utilizada como alternativa no tratamento das recessões gengivais. Avaliação histológica em cães. **[Dissertação].** Uberlândia: Faculdade de Odontologia da Universidade Federal de Uberlândia; 2009.

FRIZZERA, F.et al. Tratamento de recessões gengivais múltiplas: uma abordagem cirúrgica mais conservadora. **Rev. PerioNews**, São Paulo, v. 6, n.1, p.18-28, 2012.

JOSS-VASSALLI, I.; GREBENSTEIN, C.; TOPOUZELIS, N.; SCULEAN, A.; KATSAROS, C. Orthodontic therapy and gingival recession: a systematic review. **Orthodontics & Craniofacial Research Journal,** Massachusetts, v. 13, n.5, p.127-141, 2010.

LINDHE, J.; LANG, N.; KARRING, T. **Tratado de periodontia clínica e implantodontia oral.** 5. ed. Rio de Janeiro: Guanabara, 2010.

MESSORA, M. R.et al.. O retalho posicionado coronalmente como uma técnica previsível. **Rev. PerioNews**, São Paulo, v. 3, n.2, p.124-8, 2009.

MINAYA-SÁNCHEZ, M.; MEDINA-SOLÍS, C.E.; VALLEJOS--SÁNCHEZ, A.A.; MARQUEZ-CORONA, M.D.; PONTIGO--LOYOLA, A.P.; ISLAS-GRANILLO, H.; MAUPOMÉ, G.Gingival recession and associated factors in a homogeneous Mexican adult male population: A cross-sectional study. **Med Oral Patol Oral Cir Bucal**, New York, v.17, n.5, p.807-13, 2012.

MILLER-JR, P. D. A classification of marginal tissue recession**. Int J Periodontics Restorative Dent**, New York, v.5, n.2, p.9-13, 1985.

NASSER, K.R.P.;SOUZA,D.M.Relação entre características muco-gengivais e ocorrência de recessão gengival. **Braz J Periodontol**, Belo Horizonte, v.22, n.4, p.72-78, 2012.

PICCININ, et al. Recobrimento radicular múltiplo: relato de caso. **Revista da Faculdade de Odontologia**, Passo Fundo, v.7, n.1, p.33-37, 2002.

REIS, A.C. et al. Prevenção estética com enxerto conjuntivo e biomaterial. **Revista Gaúcha de Odontologia,** Porto Alegre, v. 57, n.2, p.235-39, 2009.

RODRIGUES, D.C.; ALVES, R.; KATO, S. T. Emprego do enxerto de tecido conjuntivo subepitelial no recobrimento radicular. **Revista Gaúcha de Odontologia**, Porto Alegre, v.58, n.1, p.115-118, 2010.

VOLPATO, L.; CRUZ, S. E. B. Recobrimento radicular em recessão classe III de Miller com tecido conjuntivo subepitelial. **R Odontol Planal Cent**, João Pessoa, v.3, n.1, p.20-5, 2013.

SANTOS, Marisley Layrtha *et al*. Retalho reposicionado coronalmente com a finalidade de recobrimento radicular. *SALUSVITA*, Bauru, v. 36, n. 1, p. 65-76, 2017.